



PONTIFICIA UNIVERSIDAD CATÓLICA DEL ECUADOR

FACULTAD DE MEDICINA

ESPECIALIZACIÓN EN PEDIATRÍA

**FACTORES ASOCIADOS AL TIEMPO DE HOSPITALIZACIÓN CON EL USO DEL
PARCHE DE HIDROCOLOIDE PARA EL CIERRE DE GASTROSQUISIS EN
NEONATOS DEL HOSPITAL DE ESPECIALIDADES CARLOS ANDRADE MARÍN
EN EL PERIODO ENERO 2010 A ENERO 2019**

**DISERTACIÓN PREVIA A LA OBTENCIÓN DEL TÍTULO DE
ESPECIALISTA EN PEDIATRÍA**

AUTOR: JIRY GUSTAVO VÉLEZ RIVERA. MD

DIRECTOR DE TESIS: EDWIN ROBERTO OCAÑA AMORES. MD

DIRECTOR METODOLÓGICO: FREUD CÁCERES AUCATOMA. PhD. MD.

QUITO, 2021

Agradecimiento

A través de este espacio, es para mí un verdadero placer expresar mis agradecimientos, después de finalizar este trabajo lleno de dificultades como el desarrollo de mi tesis de grado. Agradezco de manera especial y sincera a la Pontificia Universidad Católica del Ecuador por brindarme una guía importante a través de los docentes, quienes compartieron con gran profesionalismo sus conocimientos y experiencias.

Agradezco a Dios, por sus bendiciones diarias y ayuda espiritual, fue mi impulso que permitió continuar en pie y lucha para culminar esta meta. A mi familia, ellos son el pilar fundamental en mi vida, les agradezco por su apoyo incondicional y orientación profesional, quienes siempre fueron mi base de sustentación y guía para alcanzar cada meta propuesta en esta vida. A Leonardo Ramírez por permitir entrar a su vida, por dejarme disfrutar de tu presencia, por mirarme y por hablarme; eres una persona que admiro mucho, gracias por elegirme para ser tu compañero, yo decidí caminar junto a ti en esta vida; aunque la distancia nos separe, la comunicación es la base de esta relación.

Debo expresar mi agradecimiento al Dr. Edwin Ocaña y al Dr. Freud Cáceres, por sus aportes invaluable, participación activa, y dirección para el desarrollo de la tesis. Además, agradeceré a Angélica García, por su incondicionalidad y dedicar su valioso tiempo para finalizar esta investigación.

Dedicatoria

“Aprendí que escalar hasta llegar a la cima es una decisión, y mi decisión fue seguir subiendo hasta alcanzar una meta, y justo en este momento hago un recordatorio de las ayudas que recibí dentro de mi formación profesional, las palabras de aliento que me ayudaron a levantarme cada día, de las expresiones de afecto y sobretodo de comprensión; dedico fielmente éste logro académico a mis padres por ser mis guía en el desarrollo profesional”.

Resumen

Introducción: El cierre sin sutura con el uso del parche hidrocoloide es una técnica quirúrgica innovadora, simple y conservadora, que puede ofrecer un resultado final estético, disminuir el desarrollo de complicaciones y estancia hospitalaria. Objetivo: identificar los factores que intervienen en la estancia hospitalaria con el cierre cutáneo de gastrosquisis con el uso de parche hidrocoloide en la Unidad Técnica del Hospital de Especialidades Carlos Andrade Marín (HECAM) en el periodo enero 2010 a enero 2019. Método: fue un estudio descriptivo, transversal, y la muestra fue de 12 neonatos con gastrosquisis; se empleó medidas de tendencia central (mediana), de dispersión (rangos), y porcentajes; se empleó la prueba de Spearman y de Mann Whitney, se consideró los resultados significativos un valor de $p < 0.05$. Resultados: La duración de la nutrición parenteral, el tiempo en completar la alimentación enteral y las complicaciones posquirúrgicas presentaron un valor significativo ($p < 0.05$). Conclusión: La duración de la nutrición parenteral, el tiempo en completar la alimentación enteral y las complicaciones fueron los factores posquirúrgicos que intervinieron en el tiempo de la estancia hospitalaria con el cierre cutáneo de gastrosquisis con parche hidrocoloide.

Palabras claves: gastrosquisis, procedimientos quirúrgicos sin sutura, apósito hidrocoloide, hospitalización, complicaciones posoperatorias.

Abstract

Introduction: Sutureless closure with the use of the hydrocolloid patch is an innovative, simple and conservative surgical technique that can offer an aesthetic final result, reduce the development of complications and hospital stay. Objective: to identify the factors that intervene in the hospital stay with the cutaneous closure of gastroschisis with the use of a hydrocolloid patch in the Technical Unit of the Carlos Andrade Marín Specialties Hospital (HECAM) in the period January 2010 to January 2019. Method: it was a descriptive, cross-sectional study, and the sample consisted of 12 neonates with gastroschisis; Measures of central tendency (median), dispersion (ranges), and percentages were used; The Spearman and Mann Whitney tests were used, the results were considered significant with a value of $p < 0.05$. Results: The duration of parenteral nutrition, the time to complete enteral feeding, and postoperative complications showed a significant value ($p < 0.05$). Conclusion: The duration of parenteral nutrition, time to complete enteral feeding, and complications were the postoperative factors that intervened in the length of hospital stay with cutaneous closure of gastroschisis with a hydrocolloid patch.

Key words: gastroschisis, sutureless surgical procedures, hydrocolloid dressing, hospitalization, postoperative complications.

Índice

I. Introducción.....	9
II. Revisión bibliográfica	11
2.1 Gastosquisis	11
2.1.1 Definición.....	11
2.1.2 Epidemiología	11
2.1.3 Etiopatogenia	12
2.1.4 Factores de riesgos	12
2.1.5 Diagnóstico	13
2.1.6 Tratamiento.....	17
2.1.7 Complicaciones	24
2.2 Estancia hospitalaria	25
III. Metodología	27
3.1 Justificación	27
3.2 Problema de investigación	28
3.3 Hipótesis	28
3.4. Objetivos.....	28
3.4.1 <i>Objetivo general</i>	28
3.4.2 <i>Objetivos específicos</i>	28
3.5 Operacionalización de variables	29
3.6 Universo y muestra	32
3.7 Criterios de inclusión y criterios de exclusión	32
3.8 Tipo de estudio.....	32
3.9 Recolección de datos.....	33
3.10 Aspectos bioéticos	33
3.11 Aspectos administrativos	34
IV Resultados.....	36
V Discusión.....	46
VI Conclusiones y Recomendaciones.....	52

Bibliografía	54
Anexos	60

Lista de figuras

Figura 1 Defecto de la pared abdominal	20
Figura 2. Procedimiento quirúrgico	20
Figura 3. Procedimiento quirúrgico	21
Figura 4. Procedimiento quirúrgico	21
Figura 5. Procedimiento quirúrgico	22
Figura 6. Cuidados posoperatorio	22
Figura 7. Prueba de normalidad	36
Figura 8. Resultado cosmético, caso 1	42
Figura 9. Resultado cosmético, caso 2	42
Figura 10. Resultado cosmético, caso 3	43
Figura 11. Resultado cosmético, caso 4	43
Figura 12. Resultado cosmético, caso 5	44
Figura 13. Resultado cosmético, caso 6	44
Figura 14. Resultado cosmético, caso 7	45

Lista de tablas

Tabla 1. Características diferenciales	16
Tabla 2. Operacionalización de las variables.....	29
Tabla 3. Cronograma de actividades.....	35
Tabla 4. Mediana, rango y prueba de normalidad de la estancia hospitalaria	36
Tabla 5. Características socio-demográficas de la madre.....	37
Tabla 6. Características neonatales y manifestación clínica de la gastrosquisis.....	39
Tabla 7. Manejo posquirúrgico de la gastrosquisis.....	40
Tabla 8. Frecuencia y porcentajes de las complicaciones posquirúrgicas	41
Tabla 9. Resultado cosmético con el uso del parche hidocoloide	41

I. Introducción

Las patologías congénitas de la pared abdominal anterior son malformaciones heterogéneas que guardan en común rasgo típico: la evisceración de 1 o más órganos abdominales. Los defectos más frecuentes son: gastrosquisis y onfalocele; además, hay otras entidades como: extrofia vesical y cloacal, pentalogía de Cantrell y complejo miembro pared. (Copado, Díaz, Muñoz, & Muñoz, 2016)

Copado et al. (2016), define: “la gastrosquisis es un defecto congénito menor de 4 centímetros en la pared abdominal, con frecuencia es localizada a la derecha del cordón umbilical y se caracteriza por herniación de las asas intestinales sin cobertura de amnios”.

Su incidencia es variable a nivel mundial, aún se desconoce su causa y hay ciertos factores que podrían influir en su desarrollo. Una de las teorías más aceptadas es un fallo en el desarrollo de las estructuras de los pliegues laterales del embrión, secundario a una disrupción de la vascularidad de la arteria onfalomesentérica derecha, previo al desarrollo de la circulación colateral que mantenga la integridad del mesénquima y conllevando a la herniación del intestino anterior. (Asenjo de la Fuente, Costales Badillo, Montalvo Montes, Romay Bello, & Soler Ruíz, 2011)

Su diagnóstico es ecográfico en el periodo prenatal lo que permite antelar las pautas del tratamiento multidisciplinario con los servicios de neonatología, cirugía pediátrica y ginecología. Existen 3 técnicas quirúrgicas para el cierre de gastrosquisis, y son: cierre primario, cierre con silo con reducción gradual y cierre con uso de parche de gelatina de wharton más coloide. Cada vez, se innova la técnica quirúrgica con herramientas más simples, conservadora, que ofrezcan un aspecto más estético y sobretodo, minimice el desarrollo de complicaciones, infecciones, la estancia y los costos hospitalarios.

Aun es controvertido el tratamiento quirúrgico óptimo para el cierre de gastrosquisis. Todas las técnicas quirúrgicas permitirán reparar la pared abdominal y reducir la evisceración de órganos y la pérdida de calor; por lo que sigue en discusión la decisión sobre la aplicación de la técnica quirúrgica para su cierre, y su elección dependerá de la percepción clínica del neonato valorado por el equipo multidisciplinario (cirujano pediátrico, anestesiólogo y neonatólogo) asociado con la medición de los valores de la presión intravesical.

En el HECAM se utiliza el parche de cordón umbilical para el cierre de la fascia y el parche de hidrocoloide para el cierre cutáneo del defecto de la pared abdominal, y el resultado final puede estar influenciado por la necesidad del soporte ventilatorio, sedación, nutrición, infección y complicaciones que podrían afectar el tiempo de hospitalización y prolongar su estancia.

II. Revisión bibliográfica

2.1 Gastrosquisis

2.1.1 Definición

La gastrosquisis es una herniación visceral, ubicado a la derecha del cordón umbilical intacto y sin cobertura amniótica; proviene del prefijo griego: gaster (estómago) y schisis (hendirura) (Castro Cóyotl, López Valdez, & Venegas Vega, 2011).

2.1.2 Epidemiología

En la investigación de Chantong (2013) reportó la prevalencia de patologías gastrointestinales congénitas en el Hospital Roberto Gilbert Elizalde, enero 2012-2013 fue de 12.8%, siendo los más comunes la gastrosquisis (10 casos) y la atresia duodenal.

La prevalencia de gastrosquisis en el Hospital Pediátrico Baca Ortiz fue de 2.05% (correspondiente a 19 casos), en el periodo 2012 -2013 (Chacón Chandi & Gallardo Maigua, 2015).

A través del sistema de información de nacimientos vivos en Sao Paulo, Brasil reportó una prevalencia de gastrosquisis de 2.6% en el periodo de 2005 a 2016 (de Abreu, Calderón, Daminello Raimundo, & Sousa Santos, 2019).

La Dirección General de Información de Salud del Secretario Salud de México a través de los certificados de nacimientos y de defunción en el periodo 2000 a 2014 reportó una prevalencia de 4.01 por 10000 nacimientos vivos, asociado en embarazadas menores a 20 años, primíparas y prematuridad; con una mortalidad de 1.28 por cada 10000 nacidos vivos. (Salinas Torres, Salinas Torres, Cerda Flores, & Martínez de Villarreal, 2018)

En el estudio de Escamilla García & Reynoso Argueta (2013), mencionó una prevalencia mundial de 4.3:10000 nacido vivos de las malformaciones de la pared abdominal.

Principalmente, la gastrosquisis tiene una tendencia de incremento en los países: América, Japón, Australia y Europa.

La tasa de mortalidad es variable, a pesar del tratamiento quirúrgico y de las consecuencias clínico-médicos postquirúrgicos podrían prolongar la hospitalización. La mortalidad global fue del 4% para gastrosquisis y del 16% para onfalocele en una investigación en la Compañía Legal de Seguros de Salud en Alemania en el periodo entre 2009-2013, en pacientes con bajo peso al nacer menor a 1500 gramos (gr.) para ambos grupos, el vólvulo y anemia en la gastrosquisis, sexo femenino, la trisomía 18, 21 y la hipoplasia pulmonar en el onfalocele. (Schmedding, Wittekind, Salzmann Manrique, Schloesser, & Rolle, 2020)

2.1.3 Etiopatogenia

La etiopatogenia es desconocida. Existen varias hipótesis y la teoría más acertada fue de Stevenson et al., la gastrosquisis es producida por alteración del conducto de Yolk, saco y vasos vitelinos, y como consecuencia de esto, impedir incorporarse al alantoides y al tallo corporal. Refieren a una segunda perforación, donde existe la unión anormal del intestino medio a las estructuras vitelinas a través del anillo umbilical, provocando la separación al tallo corporal y con falla en el tallo umbilical, ocasionando la evisceración de órganos. La localización a la derecha del cordón umbilical podría deberse al desplazamiento del tallo vitelino por el crecimiento rápido de la pared abdominal izquierda y del corazón. (Castro et al, 2011)

2.1.4 Factores de riesgos

En la gastrosquisis aun su etiopatogenia es desconocida, sin embargo, existen diversos factores de riesgos que están asociados a esta malformación, y son:

2.1.4.1 Factores Genéticos. Es una malformación aislada o asociada a un síndrome o alteración cromosómica, que podría afectar grupos familiares (al menos 4.7% un familiar

afectado) o gemelos, insinuando una herencia y patrón autosómico. El riesgo de aparición entre hermanos puede oscilar entre el 3 a 5%, y esto nos permite resaltar la consejería en las familias con antecedentes de este defecto. (Chabra & Gleason, 2005)

Castro et al. (2011), mencionaron que en muchos estudios experimentales intentaron identificar un gen responsable en el desarrollo de la gastrosquisis, pero estos genes los relacionan con la intervención de la angiogénesis, resistencia epidérmica, resistencia dérmica e integridad de la vasculatura, que podría presumir el compromiso vascular.

Aún se desconoce la predisposición genética, pero se sospecha que podría intervenir los factores ambientales maternos como causa o coadyuvante en el desarrollo de la gastrosquisis.

2.1.4.2 Factores ambientales. Existen varios precedentes no genéticos asociados, que incrementan el riesgo de desarrollar gastrosquisis: edad materna promedio de 24 años según Aktoz et al. (2019); primigesta y con periodos cortos intergenésicos, deficiente control prenatal, etnia: caucásica e hispana, nivel socioeconómico: baja escolaridad, ausencia paterna y los bajos ingresos, exposición a agente tóxicos durante el embarazo: químicos/ solventes orgánicos, inhibidores de la ciclooxigenasa (aspirina, ibuprofeno), descongestionantes, acetaminofén, anticonceptivos orales, tabaquismo materno y alcohol durante el primer trimestre, drogas ilícitas, irradiación de rayos x en el embarazo temprano, vaginitis temprana por *Chlamydia Trachomatis*, afectación del estado nutricional antenatal. (Chabra & Gleason, 2005; Escamilla García & Reynoso Argueta, 2013)

2.1.5 Diagnóstico

2.1.5.1 Clínico. Es un defecto en la pared abdominal, paramedial derecha de la inserción del cordón umbilical, con un tamaño variable, por lo general de 2 a 4 centímetros, con afectación de sus capas: epigastrio, mesogastrio e hipogastrio; a menudo asociado con la evisceración del

intestino en ausencia de membrana de cobertura, y como consecuencia de la exposición permanente con el líquido amniótico, provocando edema, disminución de la motilidad intestinal y posible obstrucción luminal. (Castro et al., 2011; Johnson & Wilson, 2004)

Los neonatos tienen un riesgo mayor de presentar intraútero un retraso de crecimiento, oligohidramnios, parto prematuro y muerte fetal, se atribuye a compresión del cordón umbilical por las asas intestinales dilatadas (Cuervo, 2015). Generalmente, nacen prematuro y bajo peso.

Complicaciones intestinales: Molik clasificó a la gastrosquisis en: simple (sin lesión intestinal) y compleja (atresia, necrosis, vólvulo, y/o perforación) asociado a la dilatación de las asas, edema y presencia peel, como consecuencia de una insuficiencia vascular del intestino al desarrollarse la gastrosquisis; puede conllevar a una morbilidad alta por las complicaciones neonatales y la estancia hospitalaria. (Castro et al., 2011; Ledbetter, 2006)

Otras anomalías asociadas: menor al 10%, son: criptorquidia, divertículo de Meckel y duplicaciones intestinales (Cuervo, 2015; Ledbetter, 2006).

Síndromes asociados: son inusuales, como aberraciones cromosómicas (Ledbetter, 2006).

2.1.5.2 Imagenológico. A la décima semana de gestación, el intestino inicia su migración hacia la cavidad abdominal completándose a la duodécima semana de gestación, a partir de este hecho podemos considerar el defecto de la pared del abdomen. La herniación fisiológica ocurre en la fase inicial de la embriogénesis, es una herniación intestinal a nivel del cordón umbilical de localización extraabdominal. (López Tarragona, Mariño Bello, & Navarro Rodríguez, 2013; Sociedad Española de Ginecología y Obstetricia, 2015)

El diagnóstico de la gastrosquisis es ecográfico a partir de la duodécima semana. En un estudio retrospectivo que se realizó para la detección de anomalías fetales no cromosómicas bajo un protocolo estandarizado a las semanas 11-13, a través de un examen ecográfico rutinario

diagnosticaron todos los casos de gastrosquisis, lo que no requirió confirmación posteriormente. (Akolekar et al., 2019)

La técnica de detección ecográfico para los defectos de la pared abdominal tiene una especificidad alta (más 95%) y su sensibilidad es baja (60 al 75%), y se ve diferida por la experiencia del médico especialista, calidad del equipo, tiempo y el objetivo del estudio (Cuervo, 2015).

Las características ecográficas de la gastrosquisis, según el estudio por Cuervo (2015) son las siguientes: “tumefacción en la región ventral, aspecto ondulado, constituido por un conglomerado de asas intestinales dilatadas de contorno grueso, en contacto directo con el líquido amniótico, en ausencia de membrana limitante y ubicada a la derecha del cordón umbilical”.

Según Cuervo (2015), comentó que tras el diagnóstico prenatal, el seguimiento es individualizado, la evaluación ecográfica debe ser realizado a partir de las 28 a 29 semanas a intervalos de 3 a 4 semanas para valorar el perfil biofísico y la detección de complicaciones intestinales.

Los parámetros ecográficos prenatales de riesgo que se asocian con un deterioro intrauterino fetal de acuerdo a Borcic, Huerta, & Pacheco (2012) son: “oligoamnios, restricción del crecimiento intrauterino, presencia de peel en las asas intestinales, edema mesentérico, asa fija o aperistáltica, dilatación de las asas intestinales superior a 20 milímetros, el grosor de la pared mayor a 3 milímetros”, y según Chocarro et al. (2016) se agregó los siguientes: “la dilatación del estómago, polihidramnios, líquido meconial y alteración de la arteria umbilical”.

2.1.5.3 Laboratorio. La Alfafetoproteína es una glicoproteína descubierta por Abelev en 1963, se produce en el hígado y saco vitelino durante el desarrollo fetal, su función podría

relacionarse con la supresión de la respuesta inmune de la madre. Su concentración sérica en el feto es de 1 a 10 miligramos/mililitros, puede alcanzar hasta 30 miligramos (mg)/mililitros (ml) en el segundo trimestre y su concentración en el líquido amniótico es de 7 a 20 microgramos/mililitros durante las semanas 14 a 16 de gestación. (Escamilla García & Reynoso Argueta, 2013; Maldonado, Pereyra, & Zenteno, 2015)

2.1.5.4 Diagnóstico diferencial. El diagnóstico diferencial según Castro et al. (2011), los establecieron con: complejo pared-cuerpo-miembro, extrofia vesical, síndrome de bandas amnióticas, pentalogía de Cantrell, ectopia cordis; principalmente con onfalocele (Tabla 1):

Tabla 1

Características diferenciales

Características a comparar	Gastrosquisis	Onfalocele
Ubicación del defecto parietal	Más frecuente lateroumbilical derecho.	Centroumbilical.
Tamaño	Pequeño (promedio 4 centímetros).	Pequeño o grande.
Cobertura	Sin amnios.	Con amnios.
Cordón umbilical	Inserción normal.	Inserción sobre el saco
Órganos	Común: intestino delgado y grueso; muy raro: estómago, hígado, vesícula, bazo, vejiga, genitales internos.	Común: intestino delgado y grueso, estómago, hígado, bazo, páncreas, vejiga, genitales internos.
Pared intestinal	Edema y cubierto por fibrina.	Normal.
Anomalías gastrointestinales	Frecuente atresia intestinal.	Raras: malrotación, divertículo de Meckel y atresia intestinal.
Síndrome asociados	Atresia intestinal.	Trisomía 13 – 18 – 21, Prune Belly, Beckwith Wiedeman, extrofia de cloaca, pentalogía de Cantrell.
Retardo de crecimiento	Poco frecuente.	Frecuente.
Mortalidad	4-27% asociado a complicaciones intestinales.	30% asociado a malformaciones asociadas.

Fuente. Campos & Sánchez, 2004, p 257; Cuervo, 2015, p 171

Elaborado por. Vélez, Jiry.

2.1.6 Tratamiento

El cordón umbilical se desarrolla entre la cuarta y sexta semana de gestación, estructuralmente compuesto por dos arterias y una vena que permite el transporte de nutrientes desde la placenta materna al feto. El cordón umbilical tiene 2 arterias y 1 vena. El cordón umbilical está compuesto por 4 compartimentos, rico en células madre mesenquimales, siendo las siguientes: la membrana amniótica, el subamnio, la gelatina de Wharton y la región perivascular. (Álvarez et al., 2020)

La gelatina de Wharton es rica en células madres mesenquimales, con alta capacidad de autorrenovación y diferenciación múltiple, además, su efecto inmunomodular en los linfocitos T y B, células dendríticas y NK, como consecuencia inhibir la proliferación de las citoquinas y células inmunitarias que disminuye el proceso inflamatorio, permite la producción y regeneración celular y cicatrización de las lesiones. (Hernández Rivero, 2018; Cáceres et al., 2019)

Álvarez et al., (2020) mencionó la publicación de Heaton, Samii, Jafroudi, Liu y Komuro, el cordón umbilical es un elemento importante de una cirugía pediátrica y en forma de parche para el tratamiento de gastrosquisis, agregando el éxito en otras medidas clínicas como parte de un tratamiento regenerativo y de reparación.

A finales del siglo XX, en 1974, Samii y Jafroudi utilizaron el cordón umbilical en forma de parche para cerrar un defecto de aponeurosis de 2 centímetros en un neonato con gastrosquisis, cierre exitoso, con la formación de una hernia ventral como secuela la misma que fue corregida posteriormente. En el siglo XXI, en los años 90, se realizó el cierre de gastrosquisis con el uso de parche de cordón umbilical, con una alta tasa de sobrevida y reducción de complicaciones asociado al aumento de la presión intraabdominal. Hernandez y colaboradores,

en el año 2007 reportan dos casos de cierre de gastrosquisis con parche de cordón umbilical, reforzándolo con una malla de polipropileno adosado a la aponeurosis, cobertura con piel, con resultados exitosos. En el 2011, Werbeck y Koltai reportan el uso de la técnica con el uso de parche de cordón umbilical para cierre de gastrosquisis, enfatizando una alta tasa de sobrevida, menos complicaciones infecciones relacionadas con la presión intraabdominal. En el 2013 Ionescu y colaboradores emplearon el cierre de gastrosquisis con el uso de parche de cordón umbilical en dos neonatos que no presentaron complicaciones infecciosas ni dehiscencia de la sutura. (Hernández Rivero, 2018)

Hay que valorar la mejor opción quirúrgica que el paciente puede requerir, por lo que debe ser valorado inmediatamente por el cirujano pediátrico, anestesiólogo y neonatólogo; y evaluar la presión intravesical:

- Reducción primaria y cierre quirúrgico primario

Se reduce el contenido eviscerado mediante la taxis del contenido intestinal hacia distal y es muy raro la taxis proximal, si las vísceras son muy voluminosas o el diámetro del defecto es pequeño, se amplía la pared con una incisión longitudinal en dirección al hemiabdomen superior y la reparación por planos posteriormente (Nicola Bucheli, 2017).

- Colocar silo para reducción periódica (generalmente 1 – 14 días)

“Reducción total del contenido herniado con el soporte de la circulación feto-placentaria” (Nicola Bucheli, 2017).

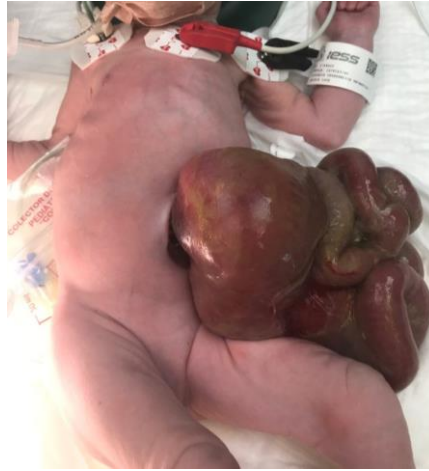- Reducción primaria o retardada sin cierre de la fascia (parche de cordón umbilical), la técnica y procedimiento es el siguiente:

Parto: si el diagnóstico es prenatal, se programará una cesárea a las 34 semanas de gestación, antelando la administración de corticoides para la maduración pulmonar; al nacer el

neonato se coloca el clamp a 15 cm de la base del cordón umbilical y deberá ser trasladado en una termocuna. Anestesia: si la reducción de las vísceras extraintestinales es difícil o el neonato presenta un síndrome de distres respiratorio grave, el anestesiólogo procederá el manejo de la vía aérea avanzada bajo la sedación y relajación muscular; y se colocará una sonda nasogástrica para la descompresión intestinal. Acto quirúrgico: se reducirá el contenido herniado dentro de la cavidad abdominal (Figura 2), luego se ligará los vasos umbilicales para la disección longitudinal en la porción avascular (Figura 3), dejando expuesta la gelatina de Wharton y moldearlo como un parche según el diámetro de la malformación (Figura 4). Posteriormente, se aplicará una lámina de hidrocoloide (Figura 5). Cuidados postquirúrgicos: se realiza la extubación de acuerdo a la respuesta individual (Figura 6). Cada 5 días se retira el parche de hidrocoloide y se deberá realizar los cuidados locales con suero fisiológico, remodelado del cordón umbilical diseccionado, hasta el cierre del defecto. La nutrición enteral iniciará de acuerdo al débito de la sonda nasogástrica y prescrita en consenso con el médico neonatólogo y cirujano. La nutrición parenteral total se utilizará hasta el restablecimiento de la autonomía intestinal. (Ocaña & Zurita, 2017)

Figura 1

Defecto de la pared abdominal

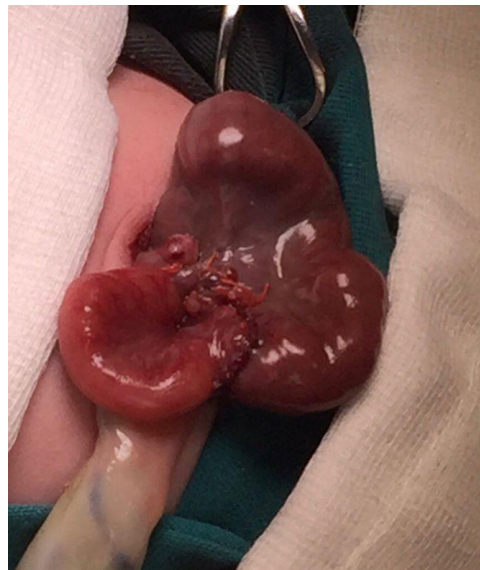


Nota. Imagen prequirúrgica del paciente con gastrosquisis.

Fuente. Ocaña Amores, Edwin MD

Figura 2

Procedimiento quirúrgico

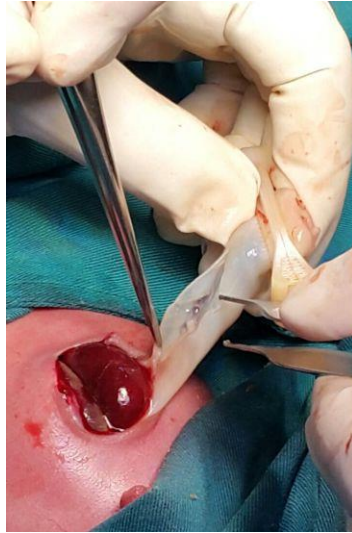

Nota. Resolución de atresia colónica y reducción de asas intestinales.

Fuente. Ocaña Amores, Edwin MD

Figura 3

Procedimiento quirúrgico

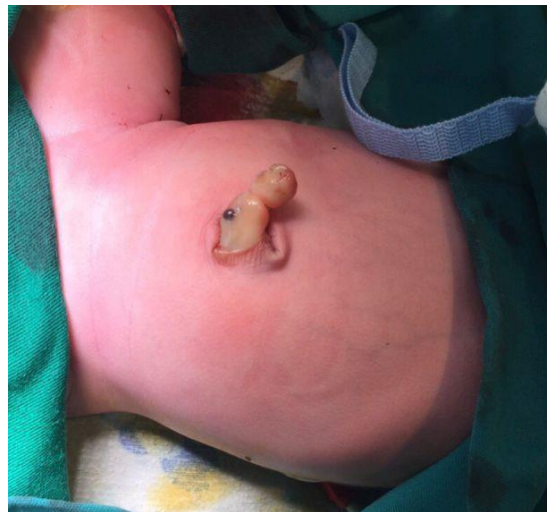

Nota. Disección longitudinal en la porción avascular del cordón umbilical.

Fuente. Ocaña Amores, Edwin MD

Figura 4

Procedimiento quirúrgico

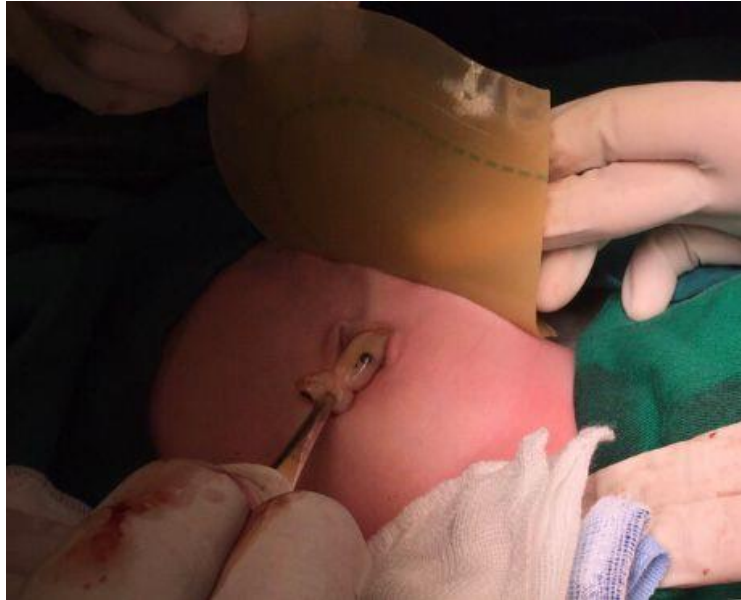

Nota. Colocación del cordón umbilical como un parche según el diámetro del defecto de

la pared abdominal. *Fuente.* Ocaña Amores, Edwin MD

Figura 5

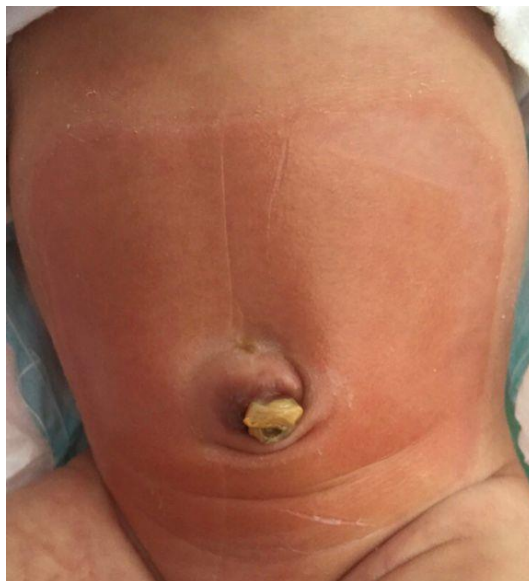Procedimiento quirúrgico



Nota. Colocación del parche hidrocoloide. *Fuente.* Ocaña Amores, Edwin MD

Figura 6

Cuidado posoperatorio



Nota. Cambio del parche hidrocoloide. *Fuente.* Ocaña Amores, Edwin MD

2.1.6.1 Propiedades del apósito hidrocoloide. Es un apósito bioactivo altamente flexible, autoadhesivo semioclusivo u oclusivo, compuesto por carboximetilcelulosa, gelatina y pectina, que brinda propiedades absorbentes, protectoras y desbridamiento que favorece la cicatrización al estimular el microambiente de la herida. El uso de los parches hidrocoloide permite, (Jimenez, 2008):

- Disminuir la frecuencia de curaciones,
- Mantiene una temperatura y humedad fisiológica en la superficie de una herida,
- Proporciona una barrera bacteriana,
- Produce desbridación por autólisis,
- Reduce gastos de insumos y estancia hospitalaria.

En el HECAM, se empleó desde hace una década la introducción de las asas intestinales y el cierre de fascia con el uso de parche de cordón umbilical, la misma que podría diferirse con el uso de silo al desarrollarse un síndrome compartimental abdominal, la misma que pone en riesgo vital del neonato, además, el cierre cutáneo con apósito de hidrocoloide, genera protección antibacteriana y estimula la angiogénesis, la proliferación de los queratinocitos y diferenciación de los fibroblastos, (Díez Fornes, Fornes Pujalte, Lucha Fernández, Muñoz Mañez, & Palomar Llatas, 2008), siendo su utilización una alternativa para el cierre de heridas quirúrgicas y úlceras, porque disminuyó el tiempo de curación, determinó un resultado estético de bueno a excelente, minimizó infecciones, disminuyó el número de controles contribuyendo a una buena relación costo y beneficio. (Álvarez, Bazzano, & Martínez, 2008)

Existe otro método quirúrgico que permite conservar el aspecto estético del ombligo, con la conservación el cordón umbilical y sutura de la piel en corona circundando el cordón umbilical, descrito en el año 1986 por Wesson, quien propuso dicha técnica y fue aplicada en 6 neonatos

con gastrosquisis en el Hospital Nacional de Itaugua, Paraguay, con buenos resultados y en la que no modifica la mortalidad en relación a otras técnicas empleadas. (Arza, Barrientos, Guggiari, & Mamber, 2002)

2.1.7 Complicaciones

Entre las complicaciones posquirúrgicas que aparecen pueden ser (Aguilar et al., 2012; Delgado Duatis, 2017):

Complicaciones infecciosas. Son entidades frecuente que se relacionan íntimamente con el pronóstico de la gastrosquisis, son causas principales de fallecimiento en los países en vía de desarrollo. Las complicaciones más comunes son la infección de la herida, la sepsis y la neumonía.

Edema de miembros inferiores. Delgado Duatis (2017) mencionó a Bower, Harmon y Lacey, ellos demostraron que, la compresión de la vena cava y las venas renales reduce el retorno venoso, alteran la función del riñón, isquemia y/o trombosis mesentérica y extremidades inferiores.

Insuficiencia renal. Injuria renal multifactorial y se debe por la disminución del filtrado glomerular que provoca la alteración de la excreción de los productos nitrogenados y del equilibrio hidroelectrolítico (Briones, Carrillo, Díaz de León, Moreno, & Pérez, 2017).

Enterocolitis Necrotizante. Es una enfermedad inflamatoria severa del intestino, su etiopatogenia es multifactorial que ocurre hasta el 10% de los neonatos posterior a su intervención de gastrosquisis.

Colestasis hepática. Es una entidad multifactorial asociado con mayor frecuencia a el uso prolongado de nutrición parenteral que se relación con la calidad de los aminoácidos y el aporte energético a la ingesta proteica.

Oclusión intestinal. Es la dificultad para canalizar flatos y evacuar el contenido intestinal, es una de las causas más frecuentes de la intervención quirúrgica, en la gastrosquisis la manipulación del intestino asociado con los efectos de los sedantes, el desequilibrio hidroelectrolítico pueden contribuir a una alteración de la motilidad intestinal y prolongar el tiempo de completar la alimentación enteral.

Síndrome de malabsorción. Es una alteración en la digestión y la incapacidad de absorción del intestino que genera un aumento de las pérdidas de agua, macro y micronutrientes que condiciona un balance negativo.

Síndrome de intestino corto. Aun no existe un consenso que defina al síndrome de intestino corto. Unos autores refieren la funcionalidad de la afección en relación a la resección del intestino delgado y otros refieren a la longitud del intestino remanente. En la gastrosquisis, las patologías intestinales que puede condicionar un síndrome de intestino corto son: atresia, vólvulo, perforación, necrosis.

2.2 Estancia hospitalaria

La estancia hospitalaria afecta con frecuencia a las instituciones de salud, y el promedio de internación de pacientes nos sirve como un indicador de eficiencia, y la condición más frecuente que permite la prolongación de la internación es el retraso en el diagnóstico y los procedimientos quirúrgicos, la derivación a otro centro de mayor complejidad, la situación general del paciente. (Ceballos, Velásquez, & Jaén , 2014)

El cierre quirúrgico de la gastrosquisis es controvertida, a pesar que aún se están innovando otras técnicas quirúrgicas más simples que permitan mejorar el aspecto estético. Aun no se detalla con claridad los beneficios que nos brinda el cierre primario por fascias con respecto al diferido. Algunos autores, fundamentan que en el cierre primario ofrece: menor

asistencia ventilatoria, sedación, estancia hospitalaria y días de nutrición parenteral, y un inicio temprano de la alimentación enteral; esto dependerá la presión intraabdominal y de la complejidad del defecto. Respecto al cierre diferido (silo preformado), se aplica en los casos complejos, desproporción entre cavidad abdominal y vísceras, y/o aumento de la presión intraabdominal por encima de 20cmH₂O a través de la medición intravesical. La estancia en la Unidad de Neonatología fue de 38 días para el cierre primario y 43 días en el cierre diferido. (Chocarro et al., 2016)

En la revisión de un caso, consideró que el cierre primario a las 34-35 semanas de gestación, mejoró el pronóstico vital y una menor estancia hospitalaria (en este caso fue de 25 días), a los 11 días posquirúrgico se inició la vía oral y 16 días permaneció con nutrición parenteral, sin alteración pulmonar al tercer día de vida fue extubado. (Estrella, Del Angel , & Luna, 2012)

III. Metodología

3.1 Justificación

El estudio tiene un propósito de interés, el reforzamiento de los conocimientos médicos. El tratamiento quirúrgico son diversos y la aplicación del parche de hidrocoloide para el cierre plástico de gastrosquisis ha presentado buenos resultados cosméticos, menor aparición de complicaciones y estancia hospitalaria, siendo un desafío importante en la cirugía pediátrica. Siendo una técnica innovadora en la reparación y alternativa en el defecto de la pared abdominal, su uso será de preferencia del cirujano y/o al protocolo institucional.

El siguiente trabajo de investigación también tiene un interés personal como parte del programa académico del posgrado de pediatría que permitirá la obtención del título de cuarto nivel, y al mismo tiempo podrá reforzar los conocimientos médicos del HECAM, dando un aporte importante a la comunidad científica y médica.

La gastrosquisis es un defecto congénito, aún se desconoce su etiopatogenia. Ocurre en 1 de cada 10000 nacimientos, En Ecuador, de acuerdo a los registros del Instituto Nacional de Estadísticas y Censos de Ecuador (INEC), no se establece una incidencia. (Escamilla García & Reynoso Argueta, 2013)

En el estudio elaborado por Chacón Chandi & Gallarado Maigua (2015), reportó una prevalencia de gastrosquisis de 2.05% en el Hospital Pediátrico Baca Ortiz en el periodo 2012 y 2013 con predominio en el sexo masculino.

De esta forma, puedo acotar nueva información a la comunidad médica ecuatoriana sobre la innovación de una técnica quirúrgica no convencional que podrían intervenir en los aspectos de salud, estética y economía hospitalaria.

3.2 Problema de investigación

¿Qué factores intervienen en la estancia hospitalaria con el uso del parche hidrocoloide para el cierre cutáneo de gastrosquisis en la Unidad Técnica de Neonatología del HECAM en el periodo enero 2010 - enero 2019?

3.3 Hipótesis

Hay una relación entre los factores que intervienen en la estancia hospitalaria con el cierre cutáneo de gastrosquisis con el uso de parche hidrocoloide en la Unidad de Neonatología del HECAM, periodo entre enero 2010 a enero 2019.

3.4. Objetivos

3.4.1 Objetivo general

Identificar los factores que intervienen en la estancia hospitalaria con el cierre cutáneo de gastrosquisis con el uso de parche hidrocoloide en la Unidad de Neonatología del HECAM, periodo entre enero 2010 - enero 2019.

3.4.2 Objetivos específicos

- Conocer las características socio- demográficas maternos (edad, procedencia, número de embarazo, diagnóstico prenatal, vía de nacimiento), neonatales (sexo, peso al nacer, edad gestación al nacer) y clínicos (tamaño y localización del defecto, numero de órganos, complicaciones intestinales) que se relacionan con la enfermedad.
- Analizar el manejo posquirúrgico (tiempo de cierre del defecto en horas, tiempo de ventilación mecánica en días, duración de la nutrición parenteral en días, duración del tiempo en completar la alimentación oral, complicaciones) en relación a la estancia hospitalaria.

- Evaluar el resultado cosmético de la aplicación del tratamiento con parche de hidrocoloide a lo largo de la serie de estudio

3.5 Operacionalización de variables

Tabla 2

Operacionalización de variables

Variable	Definición	Dimensión	Indicadores	Escala
Características socio-demográficas	Son aquellas características, rasgo, o exposición de una persona que incrementa la probabilidad de adquirir una enfermedad.	Materno	Edad	Edad en número
			Procedencia	Costa Sierra Oriente
			Escolaridad	Primaria Secundaria Superior Ninguno
			Primigesta	Si No
			Diagnóstico Ecográfico	Si No
			Vía de nacimiento	Cesárea Vaginal
		Neonatal	Sexo	Masculino Femenino
			Peso al nacer	Peso en gramos
			Edad al nacer	Semana gestacional

Variables	Definición	Dimensiones	Indicadores	Escala
Gastrosquisis	Es una herniación visceral, ubicado a la derecha del cordón umbilical, sin amnios.	Clínico	Tamaño del defecto	Tamaño en centímetros
			Localización	Derecha Izquierda
			Vísceras expuestas	Número de vísceras
		Anomalías intestinales	Simple	Sin lesión intestinal
			Complejo	Atresia Necrosis Perforación Compromiso de la pared intestinal

Variables	Definición	Dimensiones	Indicadores	Escala
Gastrosquisis	Es una herniación visceral, ubicado a la derecha del cordón umbilical, sin amnios.	Quirúrgico	Cierre con parche hidrocoloide	Tiempo en horas al nacimiento
			Ventilación mecánica	Tiempo en días
			Nutrición parenteral	Tiempo en días
			Tiempo en completar el requerimiento enteral (150ml/kg/día)	Tiempo en días
		Complicaciones posquirúrgico	Complicaciones infecciosas Colestasis hepática Síndrome de intestino corto Síndrome de malabsorción Edema de miembros inferiores Enterocolitis necrotizante Íleo intestinal Insuficiencia renal	
		Estético	Resultado cosmético	Bueno Malo No definido
		Hospitalización	Estancia hospitalaria	Tiempo en días

Elaborado por. Vélez, Jiry.

3.6 Universo y muestra

La conformación del universo fueron neonatos con gastrosquisis de la Unidad Técnica de Neonatología del HECAM, periodo entre enero 2010 - enero 2019.

La muestra estuvo conformada por 12 pacientes registrados en el Sistema AS/400 con diagnóstico de Gastrosquisis (CIE-10: Q793) de acuerdo a criterios de inclusión y criterios de exclusión.

3.7 Criterios de inclusión y criterios de exclusión

Los criterios de inclusión para el estudio fueron:

- Neonatos menores de 28 días de vida con diagnóstico definitivo de Gastrosquisis con cierre cutáneo de parche hidrocoloide, registrado en el Sistema AS/400 en el periodo enero 2010 a enero 2019.

Los criterios de exclusión para el estudio fueron:

- Neonatos menores de 28 días de vida con diagnóstico definitivo de Gastrosquisis registrado en el Sistema AS/400 con resolución quirúrgica en otra Unidad de Salud.
- Neonatos menores de 28 días de vida con diagnóstico definitivo de Gastrosquisis registrado en el Sistema AS/400 que se encuentren fuera del periodo enero 2010 a enero 2019.
- Neonatos con diagnóstico definitivo de Gastrosquisis con otra técnica quirúrgica.
- Neonatos con diagnóstico definitivo de Gastrosquisis con cierre cutáneo de parche hidrocoloide que fueron reintervenido quirúrgicamente o fallecidos durante el periodo de estudio.

3.8 Tipo de estudio

Estudio descriptivo, corte transversal.

3.9 Recolección de datos

3.9.1 Instrumento de recolección

Para recopilar datos se utilizó un cuestionario previamente diseñado (Anexo 1), lo que permitió tabular los datos obtenidos de acuerdo en quienes cumplan con los criterios establecidos. Se tomó la historia clínica descrita en el sistema AS/400.

Se realizó una base de datos y fue analizada en el Paquete Estadístico SPSS v.15; se presentó los resultados en tablas estadísticas y gráfico.

3.9.2 Plan de análisis de los datos

Se empleó medidas de tendencia central (mediana) y de dispersión (rangos) para las variables cuantitativas; y porcentajes para las variables cualitativas. Se estableció la distribución normal de las variables mediante la prueba de normalidad (Shapiro-Wilk); y para la asociación de la estancia hospitalaria con las demás variables se empleó la prueba de Spearman y Mann Whitney. Se consideró con resultado significativo un valor de $p < 0.05$.

3.10 Aspectos bioéticos

3.10.1 Propósito del estudio

Buscar evaluar el resultado estético en el cierre primario de la gastrosquisis con el uso de parche hidrocoloide y la estancia media de hospitalización en los neonatos menores de 28 días de vida en la Unidad Técnica de Neonatología del HECAM en el periodo enero 2010 a enero 2019.

3.10.2 Procedimiento

Para recolectar datos se utilizó la historia clínica del Sistema AS/400 del HECAM, pacientes neonatos menores de 28 días de vida con diagnósticos de gastrosquisis con cierre cutáneo de parche hidrocoloide en el periodo enero 2010 a enero 2019.

3.10.3 Duración

El tiempo del estudio duró 6 meses.

3.10.4 Beneficios

El aporte de la investigación a la comunidad científica médica.

3.10.5 Los riesgos y posibles molestias

No existieron riesgos y posibles molestias para los pacientes.

3.10.6 Obtención de consentimiento para la realización del estudio

Una vez mencionada la información sobre el propósito, beneficios, riesgos y/o posibles molestias, aprobado por el Comité de ética del HECAM y aceptación del Subcomité de bioética de la PUCE, se recolectó los datos de pacientes a través del Sistema AS/400 en el periodo enero 2010 a enero 2019, y se respetó la privacidad de cada uno de ellos.

Bajo el consentimiento y autorización de los padres, se obtuvo una imagen fotográfica de la región abdominal del paciente que no incluya otra región corporal, capturada y enviada por los padres mediante vía telefónica y las proporcionadas por cortesía del Dr. Edwin Ocaña, Cirujano Pediatra, para la valoración estética del procedimiento realizado.

3.10.7 Confidencialidad de la información

La información es confidencial, se manejó con el número de historia clínica asignada por el HECAM y una codificación, de esta forma mantendremos aislados los nombres y apellidos del paciente conservando el anonimato.

3.11 Aspectos administrativos

3.11.1 Recursos humanos

Jiry Gustavo Vélez Rivera, Posgrado de Pediatría, PUCE (Autor).

Edwin Ocaña, Cirujano Pediatra. Docente de la PUCE (Director de Tesis)

Freud Cáceres, PhD. MD. Docente de la PUCE (Director metodológico)

3.11.2 Materiales

El autor suministró el computador y cuestionario impreso. El material bibliográfico fue obtenido del internet a través de las revistas médicas electrónicas.

3.11.3 Presupuesto

Los gastos monetarios fueron afrontados por el autor.

3.11.4 Cronograma de actividades

Tabla 3

Cronograma de actividades.

ACTIVIDAD	Abril	Mayo	Junio	Julio	Agosto	Septiembre
Prueba de instrumentos	X	X	X			
Recolección de información			X	X		
Procesamiento de datos				X		
Análisis de datos				X	X	
Elaboración del reporte final					X	X

Nota. Plan de actividad que se cumplió para la finalización del trabajo de titulación.

Elaborado por. Vélez, Jiry.

IV Resultados

Estancia hospitalaria

Se estudió una muestra de 12 neonatos con gastrosquisis, se obtuvo una estancia hospitalaria promedio de 44.5 días (rango 22 a 93 días). Se realizó con los datos obtenidos la prueba de normalidad de Shapiro Wilk con un valor de $p=0.057 > 0.05$ el resultado fue no significativo, la variable no se distribuyó normalmente. (Tabla 4)(Figura 7)

Tabla 4

Mediana, rango y prueba de normalidad de la estancia hospitalaria

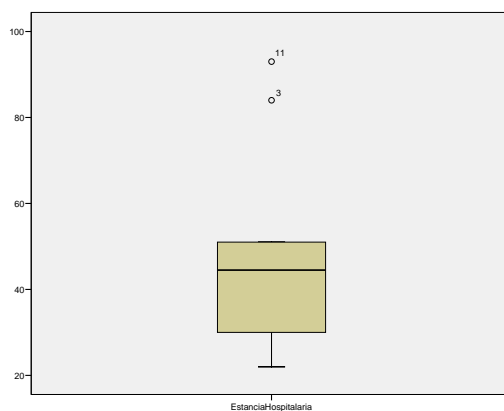
	Mediana	Rango	Shapiro-Wilk	
Estancia Hospitalaria	44.5	(22-93)	N°	Sig.
			12	.057

Fuente. Sistema AS/400 HECAM y Paquete Estadístico SPSS v.15.

Elaborado por. Vélez, Jiry.

Figura 7

Prueba de normalidad



Fuente. Sistema AS/400 HECAM y Paquete Estadístico SPSS v.15.

Elaborado por. Vélez, Jiry.

Características socio-demográficas de la madre

En la edad materna, la mediada fue 25 años (rango de 16 - 34). La procedencia con mayor porcentaje se encontró en la región sierra con el 50%, seguido de la costa con el 33.3% y el oriente con el 16.7%. El 50% de las madres tuvieron estudios secundarios, el 41,7% nivel superior y el 8.3% nivel primario. El 66.7% reportaron embarazos previos y el 33.3% primigesta. El diagnóstico prenatal fue de 58.3%, cesárea electiva con un 58.3%. La edad materna, primigesta, diagnóstico prenatal y vía de parto no tuvieron un valor significativo en relación a la estancia hospitalaria. (Tabla 5)

Tabla 5

Características socio-demográficas de la madre

Características	Frecuencia	Porcentaje (%)	Mediana (Rango)	p=valor
Edad			25 (16 - 34)	0.107
Procedencia				
Costa	4	33.30		
Sierra	6	50.00		
Oriente	2	16.70		
Escolaridad				
Primaria	1	8.30		
Secundaria	6	50.00		
Superior	5	41.70		
Primigesta				0.671
Si	4	33.3		
No	8	66.7		
Diagnóstico prenatal				0.755
Si	7	58.30		
No	5	41.70		
Vía de parto				0.684
Cefalovaginal	5	41.70		
Cesárea	7	58.30		

Fuente. Sistema AS/400 HECAM y Paquete Estadístico SPSS v.15.

Elaborado por. Vélez, Jiry.

Características neonatales y manifestación clínica de la gastrosquisis

El sexo que predominó en el estudio fue el femenino con el 75% y masculino el 25%. El peso promedio fue de 2340 gramos (rango de 1405-3320). La edad gestacional al nacer promedio fue de 36 semanas (rango de 31.1 a 39.4). De acuerdo a la gastrosquisis, su localización reportó el 75% a las derecha, tamaño promedio del defecto fue de 4 (1.5-5), vísceras extraabdominales frecuente fue la combinación de intestino, estómago y genitourinario con el 41.7%, las complicaciones intestinales complejas correspondió el 66.7% con mayor compromiso de la pared intestinal. No tuvieron valor significativo en relación a la estancia hospitalaria. (Tabla 6)

Tabla 6*Características neonatales y manifestación clínica de la gastrosquisis*

Características	Frecuencia	Porcentaje (%)	Mediana (Rango)	p=valor
Sexo				0.115
Masculino	3	25.00		
Femenino	9	75.00		
Peso al nacer			2340 (1405 - 3320)	0.221
Edad gestacional			36 (31.1 - 39.4)	0.224
Localización del defecto				0.459
Derecho	9	75.00		
Izquierdo	3	25.00		
Tamaño del defecto			4 (1.5 - 5)	0.476
Vísceras expuestas			2 (1-3)	0.485
Intestino	2	16.70		
Intestino + Estómago	4	33.30		
Intestino + Hígado	1	8.30		
Intestino + Estómago + Genitourinario	5	41.70		
Complicaciones intestinales				0.865
Simple				
Sin lesión intestinal	4	33.30		
Compleja				
Atresia intestinal	2	16.70		
Atresia intestinal + Necrosis + Perforación	1	8.30		
Compromiso de la pared intestinal	5	41.70		

Fuente. Sistema AS/400 HECAM y Paquete Estadístico SPSS v.15.

Elaborado por. Vélez, Jiry.

Manejo posquirúrgico de la gastrosquisis

El tiempo de resolución de la gastrosquisis desde la horas de su nacimiento fue de 10.5 horas (rango de 3-24), la asistencia con ventilación mecánica fue de 2.5 días (rango 1-3), la permanencia de la nutrición parenteral fue de 27 días (rango 14-68), el tiempo en completar la alimentación oral alcanzando los 150ml/kg/día fue de 21 días (rango de 6-50), y las complicaciones posquirúrgicas fue de 1.5 (rango de 1-4), la más frecuente que se reportó fue las infecciones en un 75% (sepsis 6 casos, infección de herida 2 casos y neumonía 1 caso) seguido de colestasis hepática 41.7%. (Tabla 7-8)

La permanencia de la nutrición parenteral, el tiempo en completar la alimentación enteral y las complicaciones posquirúrgicas tuvieron un valor significativo.

Tabla 7

Manejo posquirúrgico de la gastrosquisis

Manejo posquirúrgico	Mediana	(Rango)	p= valor
Tiempo de resolución quirúrgica	10.5	(3-24)	p= 0.875
Tiempo de ventilación mecánica	2.5	(1-3)	p= 0.149
Duración de nutrición parenteral	27	(14-68)	p= 0.002*
Tiempo en completar la alimentación oral	21	(6-50)	p= 0.013*
Complicaciones posquirúrgica	1.5	(1-4)	p= 0.036*

Nota: * valor significativo.

Fuente. Sistema AS/400 HECAM y Paquete Estadístico SPSS v.15.

Elaborado por. Vélez, Jiry.

Tabla 8*Frecuencia y porcentaje de las complicaciones posquirúrgicas*

Complicaciones posquirúrgicas	Frecuencia	Porcentaje
Infecciones	9	75.0
Colestasis hepática	5	41.7
Íleo intestinal	2	16.7
Insuficiencia renal	2	16.7
Edema de miembros inferiores	2	16.7
Enterocolitis	0	0.0
Síndrome de intestino corto	0	0.0
Síndrome de malabsorción	0	0.0

Fuente. Sistema AS/400 HECAM y Paquete Estadístico SPSS v.15.*Elaborado por.* Vélez, Jiry.**Resultado cosmético**

De los casos que se logró obtener la foto digital bajo la autorización paterna fue el 58.3% que corresponde a 7 casos y el resto se denominó como no definido a los que no hubo colaboración y no se contactó con el familiar por información desactualizada. (Tabla 9)

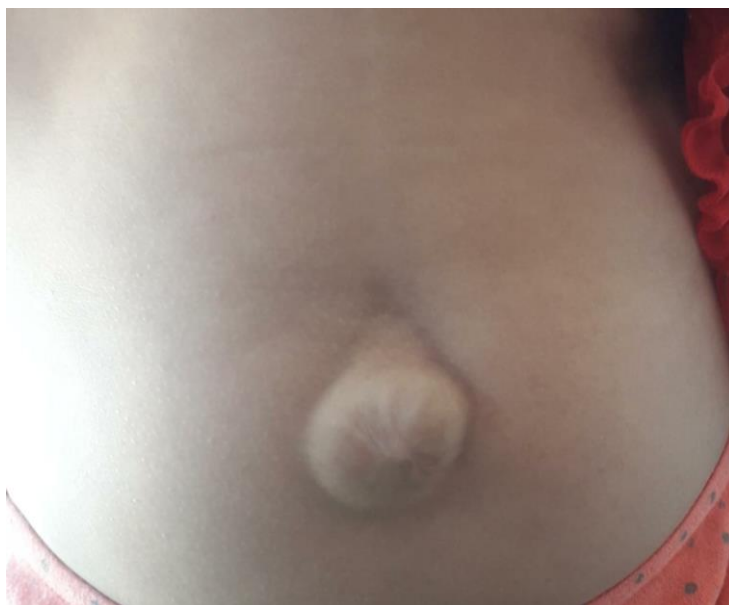Tabla 9*Resultado cosmético con el uso del parche hidrocoloide*

Estético	Frecuencia	Porcentaje
Bueno	7	58.3
Malo	0	0
No definido	5	41.7
Total	12	100.0

Fuente. Sistema AS/400 HECAM y Paquete Estadístico SPSS v.15.*Elaborado por.* Vélez, Jiry.

Figura 8

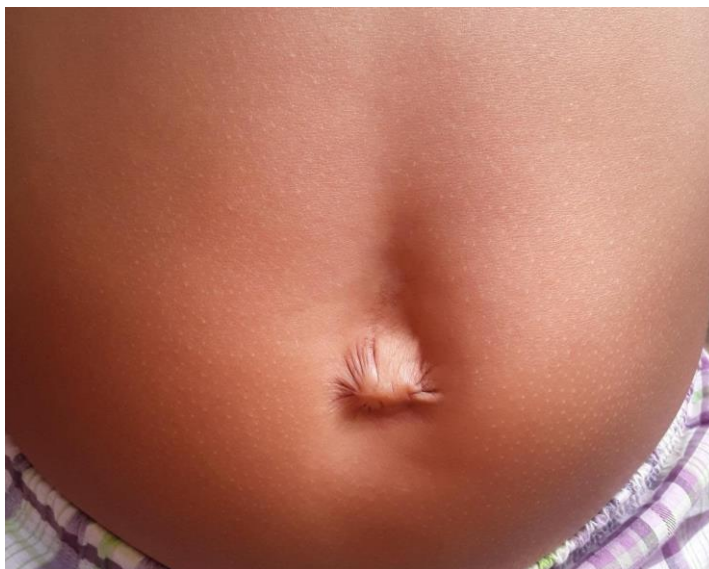Resultado cosmético



Nota. Caso 1, resultado cosmético bueno. *Fuente.* Vélez, Jiry

Figura 9

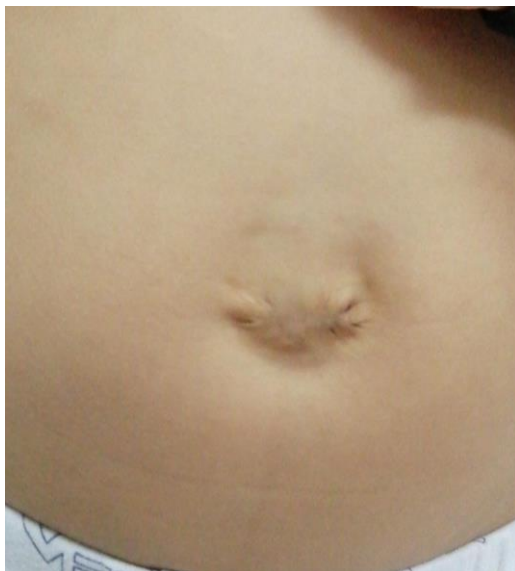Resultado cosmético



Nota. Caso 2, resultado cosmético bueno. *Fuente.* Vélez, Jiry

Figura 10

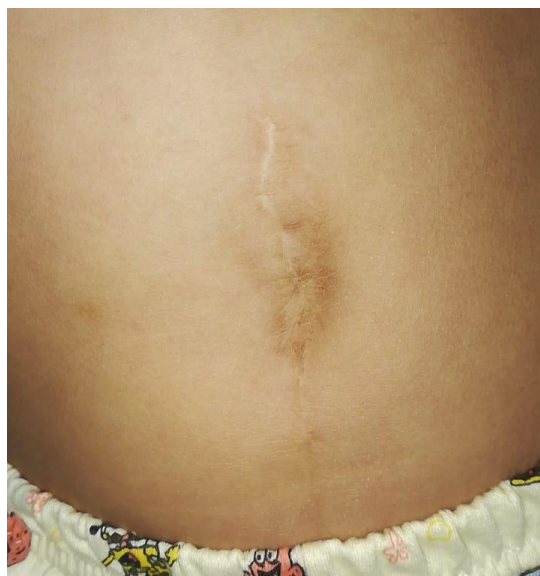Resultado cosmético



Nota. Caso 3, resultado cosmético bueno. *Fuente.* Vélez, Jiry

Figura 11

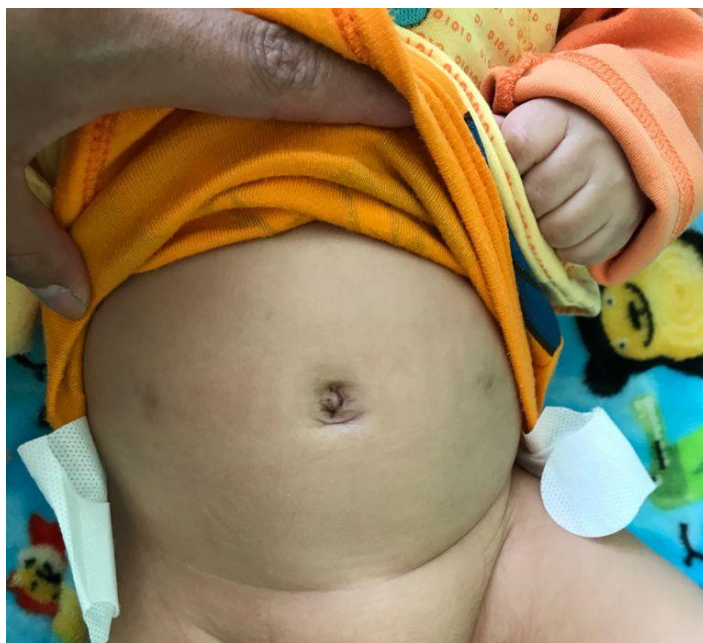Resultado cosmético



Nota. Caso 4, resultado cosmético bueno. *Fuente.* Vélez, Jiry

Figura 12

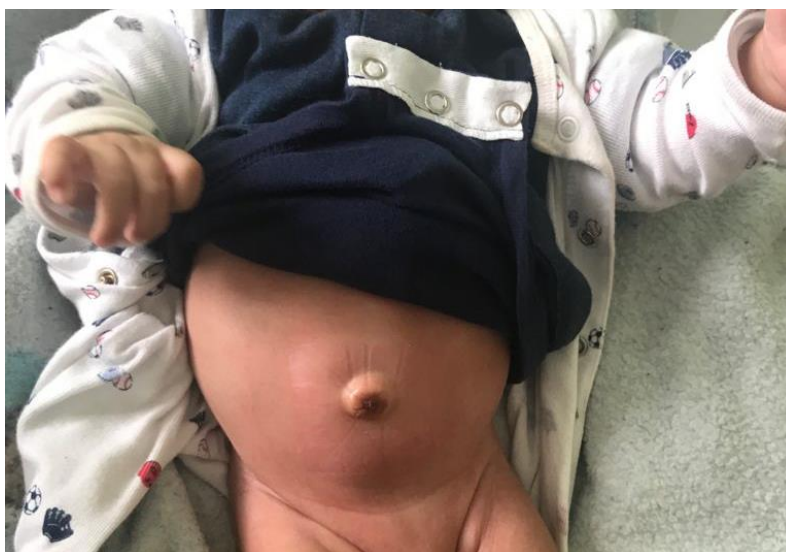Resultado cosmético



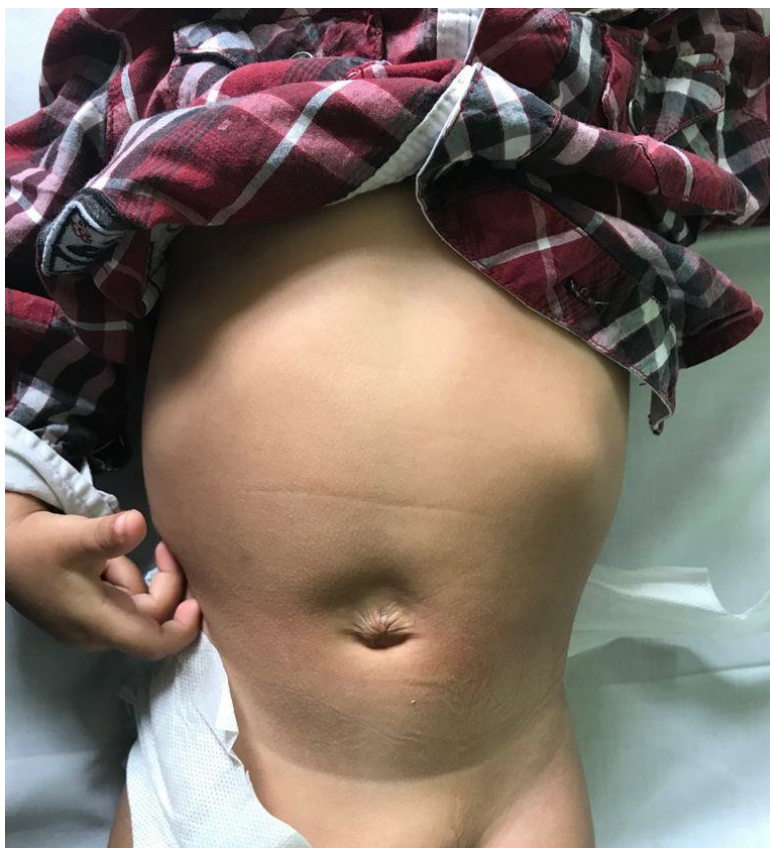Nota. Caso 5, resultado cosmético bueno. *Fuente.* Ocaña Amores, Edwin MD

Figura 13

Resultado cosmético



Nota. Caso 6, resultado cosmético bueno. *Fuente.* Ocaña Amores, Edwin MD

Figura 14*Resultado cosmético*

Nota. Caso 7, resultado cosmético bueno. *Fuente.* Ocaña Amores, Edwin MD

V Discusión

La gastrosquisis se caracteriza por una herniación visceral, ubicado a la derecha del cordón umbilical intacto y sin amnios. Su etiopatogenia aún es desconocida, sin embargo, puede asociarse a múltiples factores que desarrollan la patología (Castro Cóyotl, López Valdez, & Venegas Vega, 2011).

En el estudio se encontró 16 casos de gastrosquisis y se excluyó 4 pacientes fallecidos, en quienes se usó el parche hidrocoloide para el cierre cutáneo en la Unidad Técnica de Neonatología del HECAM, en el periodo enero 2010 - enero 2019. Se aplicó la prueba de Shapiro Wilk con un valor de $p=0.057 > 0.05$ (Tabla 4, Gráfico 1), el resultado se consideró no significativo, la variable no se distribuyó normalmente (estancia hospitalaria), y se utilizó las pruebas no paramétricas; de esta manera se realizó el análisis de la estancia hospitalaria con los factores pre y posquirúrgico de la gastrosquisis.

Entre las características socio-demográficas de la madre el estudio presentó los siguientes resultados (Tabla 5): la edad materna tuvo un promedio de 25 años, el mismo que se relacionó con la edad de 24 y 26.2 años en los estudios reportados por Aktoz et al. (2019) en el Hospital Universitario Ankara Turkey, y por Borcic, Huerta, & Pacheco (2012), en el Hospital Nacional Edgardo Rebagliati Martins, Perú respectivamente. El 33,3% fueron primigestas y el 66.7% reportaron gestas previas. En el estudio reportado por Assar, Cifuentes, Karachon, & Nazer (2016), la baja edad materna y primigestas fueron los factores de riesgo que estuvieron fuertemente asociado con la enfermedad, a consecuencia de una disrupcion vascular inducida por la trombogénesis por niveles de estrógenos altos (primer trimestre) que podrían afectar el desarrollo en la pared abdominal anterior. La procedencia de acuerdo a las regiones Ecuatorianas con mayor frecuencia fue en la Sierra con el 50% que corresponde a 6 casos, la Costa con el

33.3% que corresponde a 4 casos y seguido El Oriente con 16.7% equivalente a 2 casos.

Además, la baja escolaridad puede computarse como un factor de riesgo ambiental según Escamilla García & Reynoso Argueta (2013), en relación a esta investigación se encontró una madre con estudio primario que corresponde al 8.3%, el 50% con estudios secundarios y el 41.7% estudios superior. El diagnóstico prenatal ecográfico fue de 58.3% correspondiente a 7 casos, los mismos concuerdan con una planificación previa de la finalización del embarazo por cesárea. El diagnóstico prenatal permite predecir la asociación con otras anomalías o malformaciones, el compromiso de la pared intestinal, la necesidad de un nivel de atención de salud de mayor complejidad, el tratamiento multidisciplinario con los servicios de neonatología, cirugía pediátrica y ginecología, y además, la decisión del cierre quirúrgico de la gastrosquisis. Carrera et al. (2017) reportó que aún es controvertido la finalización del embarazo y adujo que si la resolución es mediante la cesárea podría disminuir el compromiso de los órganos viscerales expuestos y el riesgo de las infecciones. Las características socio-demográficas maternas tienen un valor no significativo con relación a la estancia hospitalaria.

Entre las características generales del neonato se obtuvo lo siguiente (Tabla 6): el sexo femenino correspondió al 75% de los casos, mientras que el sexo masculino fue de 25%; este resultado es diferente con el de Lee et al. (2018), que reportó el 52% masculinos y el 48% femeninos, en relación a los estudios de De Abreu et al. (2019) y Birdir, Fltze, Nitzsche, & Rüdiger (2020), no existió variación en el sexo del recién nacido. La mediana del peso del neonato fue de 2340 gr. (rango: 1405-3320 gr.) y la edad gestacional fue de 36 (rango: 31.1-39.4), al igual que en los estudios de Salinas Torres et al. (2018), De Abreu et al. (2019), Birdir et al. (2020) y Schmedding et al. (2020) fueron menores de 2499 gr. y prematuros; no obstante,

en este estudio se encontraron tres pacientes con peso mayor a 2500 gr. y 2 neonatos a término. Las características neonatales no tuvieron significancia con la estancia hospitalaria.

De acuerdo a las características clínicas de la gastrosquisis fueron (Tabla 6): la localización del defecto con mayor frecuencia fue derecho de 75%, un tamaño promedio de 4 cm. (rango: 1.5-5cm); no existe un cambio de la clínica de la gastrosquisis, estos datos antes descritos son similares en los estudios de Campos & Sánchez (2004), Castro Cóyotl et al. (2011), Cuervo (2015), Aktoz et al. (2019), ellos demostraron que la ubicación del defecto a la derecha del cordón umbilical es muy común y usualmente el tamaño es de 2-8 cm. y muy raro menos de 2 cm.; este último dato coincidió con el reporte de un caso de 1.5 cm. en este estudio. Las vísceras expuestas correspondió al 41.7% (5 casos) para el intestino, estómago y sistema genitorunario, seguido de 33.3% (4 casos) para intestino y estómago, 16.7% (2 casos) intestino y 8.3% (1 caso) para intestino más hígado; de acuerdo a Campos & Sánchez (2004), las vísceras expuestas reportadas fueron similares a mi investigación y según Aktoz et al. (2019) el 93.8% la exposición solo de intestino y 6.2% intestino, hígado y estómago, deduzco que la distribución de las visceras expuestas no se asemejan entre los estudios, también dependerá de la clasificación de cada autor. Además, de acuerdo a Molik este estudió clasificó a la gastrosquisis en simple que correspondió el 33.3% (4 casos) sin lesión intestinal, y complejas que correspondió el 66.7% (8 casos) que se distribuyó con compromiso de la pared intestinal 41.7%, atresia intestinal sola el 16.7% y el 8.3% combinación con atresia, necrosis y perforación. Las características clínicas de la gastrosquisis no tuvieron una significancia en relación al tiempo de hospitalización.

Existen varios métodos convencionales para la reducción y cierre de gastrosquisis. Esta investigación se trató sobre el cierre plástico sin suturas, tal como se introdujo por Sandler et al, utilizó una combinación de restos de cordón umbilical y tegaderm para la cobertura del defecto.

Posterior a la reducción de los órganos eviscerados inmediatamente realizaron el cierre sin sutura de la gastrosquisis con parche hidrocoloide, y se investigó el manejo posquirúrgico obteniendo los siguientes resultados (Tabla 7): se realizó la resolución de la gastrosquisis en un tiempo promedio de 10.5 horas (rango 3-24), no existe comparación con el estudio de Lee et al (2018), donde el promedio de cierre sin sutura fue de 1.3 días porque la técnica inicial fue reducción de silo por etapas. El promedio del uso de la ventilación mecánica fue de 2.5 días (rango 1-3), tuvo un periodo más corto en relación a los siguientes estudios: en el 2018, Lee et al reportó que en la reducción de silo por etapas con cierre sin sutura, el manejo ventilatorio fue de 2.6 días y en el 2020, Gil, Hernández, & Saavedra reportó en su experiencia en el cierre sin sutura fue de 5.4 días, en relación a la técnica de cierre con sutura el tiempo es mayor a 5.6 y 6.7 días según Rodríguez, Salinas, & Villela (2009) y Lee et al (2018) respectivamente. En relación a la estancia hospitalaria, el tiempo de resolución quirúrgica del defecto y de la ventilación mecánica fueron no significativos.

El promedio de permanencia de la nutrición parenteral fue de 27 días (rango 14-68), un dato muy similar al reporte de Lee et al (2018), en contraste a Aktoz et al (2019) el tiempo fue menor con un promedio de 18.5 días; si comparamos con otros estudios el promedio varió de acuerdo a otra técnica de cierre quirúrgico, Rodríguez, Salinas, & Villela (2009) de 20.5 días en cierre primario y de 30.5 días en cierre diferido y en el cierre con sutura según Lee et al (2018) fue de 33.5 días. El tiempo en completar la alimentación oral (150ml/kg/día) parece que no tiene una relación de acuerdo a la técnica de cierre quirúrgica elegida, en esta investigación fue de 21 días (rango 6-50), en correlación a Lee et al (2018) de 23.9 días por cierre sin sutura y Rodríguez et al (2009) de 22 días por cierre con sutura. Entre las complicaciones posquirúrgicas más

frecuentes fueron las infecciones y colestasis hepática, que correspondió al 75% y 41.7% respectivamente (Tabla 8), las mismas son semejantes con los reporte de Lee et al (2018).

El resultado coméstico con el uso del parche hidrocoloide fue bueno con un 58.3% (7 casos) y 41.7% no definido, a este último se asoció a las limitaciones para obtener la información del paciente (Tabla 9).

La estancia hospitalaria fue de 44.5 días (mediana) con un rango de 22-93 días (Tabla 4), en comparación a otros estudios reportaron un promedio menor de 36.7 días según Lee y colaboradores (2018) bajo la misma técnica quirúrgica y de 26.2 días por cierre primario de acuerdo a Rodríguez y colaboradores (2009), es posible que la diferencia de los promedios se debió al pequeño tamaño de la muestra. La duración de la NPT, el tiempo en completar la alimentación enteral y las complicaciones posquirúrgicas presentaron un valor significativo ($p < 0.05$) en relación a la estancia hospitalaria con el cierre cutáneo de gastrosquisis con parche hidrocoloide.

En el 2004 Sandler y colaboradores, describieron la técnica plástica sin suturas, usando el cordón umbilical y el parche hidrocoloide. La gelatina de Wharton es una fuente rica en células madres mesenquimales con capacidad de autorrenovación, efecto inmunomodulador que disminuye la inflamación, permite la producción y regeneración celular con cicatrización de la lesión. (Hernández Rivero, 2018; Cáceres et al., 2019)

Al emplear dicha técnica con el uso del parche hidrocoloide, la fascia permanece abierta, permitiendo la expansión de la cavidad abdominal, reduciendo el riesgo de síndrome compartimental; además, genera protección antibacteriana, estimula la angiogénesis, la proliferación de queratinocitos y diferenciación de los fibroblastos, siendo una alternativa en el cierre de la gastrosquisis, permitiendo disminuir el tiempo de la estancia hospitalaria, los costos

hospitalarios, el tiempo del uso de quirófano, el tiempo de la necesidad de la asistencia ventilatoria, el tiempo de nutrición parenteral, la aparición de complicaciones posquirúrgicas, el tiempo en completar la alimentación enteral y proporciona excelentes resultados cosméticos.

Los limitantes del estudio de investigación fueron: la información de contacto personal desactualizada y la colaboración de los padres para la obtención de una foto para valorar digitalmente el resultado cosmético del cierre quirúrgico.

Recomiendo continuar con estudios prospectivos del cierre sin sutura para gastrosquisis en un menor periodo de tiempo y más actual, para evitar sesgos de información, y realizar estudios comparativos con otras instituciones que cuenten con área de atención del recién nacido en relación al tiempo de hospitalización y otras técnicas quirúrgicas.

VI Conclusiones y Recomendaciones

6.1 Conclusiones

1. La duración de la nutrición parenteral, el tiempo en completar la alimentación enteral y las complicaciones fueron los factores con un valor significativo en relación a la estancia hospitalaria con el cierre cutáneo de gastrosquisis con parche hidrocoloide; mientras que los factores socio-demográficos maternos, neonatal, características clínicas del defecto, el tiempo de resolución quirúrgica, el tiempo de la asistencia ventilatoria fueron no significativos.
2. Las características socio demográficas de la madre en relación al desarrollo de la gastrosquisis fueron: 25 años de edad, procedente de la Sierra en su mayoría, nivel de instrucción secundaria, multigesta, con diagnóstico prenatal y partos electivos por cesárea. Las características neonatales fueron: sexo femenino, prematuros tardíos, peso bajo al nacer; las características clínicas fueron de localización derecha, tamaño promedio de 4 cm., 3 vísceras extrabdominales, con mayor compromiso de la pared intestinal.
3. Según el manejo posquirúrgico de la gastrosquisis, la mediana de estancia hospitalaria fue de 44.5 días, el tiempo de resolución quirúrgica fue de 10.5 horas, la ventilación mecánica de 2.5 días, la duración de nutrición parenteral fue de 27 días, tiempo en completar la alimentación oral fue de 21 días y las complicaciones posquirúrgicas más frecuente fue la infección.
4. El resultado cosmético con el uso del parche hidrocoloide fue catalogado como bueno.

6.2 Recomendaciones

- Recomiendo a las siguientes generaciones de estudiantes y profesionales de la salud, innovar sus conocimientos profesionales con la aplicación de esta técnica quirúrgica;
- Aconsejo difundir la información sobre la técnica quirúrgica sin sutura y poder aplicarlo en otros establecimientos de salud que cuenten con unidades de atención del recién nacido;
- Analizar la probabilidad de realizar estudios de prospectivos para futuras investigaciones;
- Sugiero realizar estudios comparativos con otras técnicas de cierre quirúrgico en relación al uso del parche hidrocoloide y la estancia hospitalaria;
- Extender el estudio con la búsqueda de otros factores asociados con el uso del parche hidrocoloide para el cierre de gastrosquisis que podrían estar en relación con la estancia hospitalaria;
- Realizar un análisis de la estancia hospitalaria con el uso del parche hidrocoloide para el cierre de la gastrosquisis y onfalocele;
- Se sugiere realizar un estudio sistemático sobre el resultado cosmético con el uso del parche hidrocoloide para el cierre de la gastrosquisis.

Bibliografía

- Aguilar, J., Arboleda, J., Gonzalez, L., Guaman, P., Manzano, D., Moreno, L., & Ramírez, J. (2012). Guías Diagnósticas y Terapéuticas en Cirugía Pediátrica. *Revista Ecuatoriana de Pediatría, 13*, 32-61.
- Akolekar, R., Bower, S., Hammami, A., Nicolaides, K., Syngelaki, A., & Zidere, V. (2019). Diagnosis of fetal non-chromosomal abnormalities on routine ultrasound examination at 11–13 weeks' gestation. *Ultrasound Obstet Gynecol, 54*, 468-476.
doi:10.1002/uog.20844
- Aktoz, F., Celik, T., Fadiloglu, E., Ozyuncu, O., Sinan, M., Soyer, T., . . . Unal, C. (2019). Gestational Outcomes of Pregnancies with Prenatally Detected Gastroschisis and Omphalocele. *Fetal and Pediatric Pathology, 2*-8.
doi:doi.org/10.1080/15513815.2019.1585501
- Álvarez, J., Caicedo, A., Castañeda, V., Eguiguren, L., Grunauer, M., Morales, E., . . . Velarde, F. (2020). Use of human umbilical cord and its byproducts in. *Frontiers in Bioengineering and Biotechnology, 8*(117), 1-10. doi:10.3389 / fbioe.2020.00117
- Álvarez, M., Bazzano, C., & Martínez, M. (2008). Apósitos hidrocoloidales en la cicatrización por segunda intención de heridas quirúrgicas. *Revista Médica del Uruguay, 24*(1), 32-36.
- Arza, H., Barrientos, B., Guggiari, F., & Mamber, S. (2002). Aspecto estético en el cierre primario de las gastrosquisis. *Revista de Cirugía Infantil, 12*(3), 148-151.
- Asenjo de la Fuente, E., Costales Badillo, C., Montalvo Montes, J., Romay Bello, A. B., & Soler Ruíz, P. (2011). Abdominal wall defects: gastroschisis. *Progresos de Obstetricia y Ginecología, 54*, 612-617. doi:doi.org/10.1016/j.pog.2011.06.008

- Assar, R., Cifuentes, L., Karachon, L., & Nazer, J. (2016). Gastrosquisis: ¿una pandemia con tasas en aumento? Experiencia del estudio colaborativo latino americano de malformaciones congénitas (ECLAMC) en Chile. *Revista Chilena de Pediatría*, 87(5), 380-386. doi:doi.org/10.1016/j.rchipe.2016.06.003
- Barrena, S., Chocarro, G., Dore, M., Encinas, J., Hernández, F., López, M., . . . Vilanova, A. (2016). Cierre primario frente a cierre diferido: diferencias ventilatorias y nutricionales en los pacientes con gastrosquisis. *Cirugía Pediátrica*, 29(2), 49-53. Obtenido de https://www.secipe.org/coldata/upload/revista/2016_29-2_49-53.pdf
- Birdir, C., Flitze, G., Nitzsche, K., & Rüdiger, M. (2020). Prenatal Prediction of Outcome by Fetal Gastroschisis in a Tertiary Referral Center. *Diagnostics* 2020, 10(540), 1-8. doi:10.3390/diagnostics10080540
- Borcic, A., Huerta, I., & Pacheco, J. (2012). Gastrosquisis. Marcadores sonográficos prenatales y pronóstico perinatal. *Revista Peruana de Ginecología y Obstetricia*, 58, 183-190.
- Briones, J., Carrillo, R., Díaz de León, M., Moreno, A., & Pérez, Á. (2017). Insuficiencia renal aguda clasificación, fisiopatología, histopatología, cuadro clínico, diagnóstico y tratamiento una versión lógica. *Revista Mexicana de Anestesiología*, 40(4), 280-287. Obtenido de <https://www.medigraphic.com/pdfs/rma/cma-2017/cma174e.pdf>
- Cáceres, J., Cázare, J., Guerra, A., Gutiérrez, G., Hernández, V., & Mejía, C. (2019). Tratamiento regenerativo con células madre mesenquimales provenientes de la gelatina de Wharton de cordón umbilical en la úlcera crónica por dermolipectomía. *Cirugía y Cirujanos*, 87(S1), 8-16. doi:10.24875/CIRU.18000515
- Campos, V., & Sánchez, G. (2004). Onfalocele y gastrosquisis. Más que una diferencia clínica. *Imágenes en Medicina. Acta Médica Grupo Ángeles*, 2(4), 255-257.

- Carrera, S., Cordero, G., Corral, E., Fernández, L., Guido, O., Machuca, A., & Yllescas, E. (2017). Gastrosquisis: resultados en una institución de tercer nivel. *Revista Perinatología y Reproducción HUmana*, 31(2), 68-72. doi:doi.org/10.1016/j.rprh.2017.10.006
- Castro Cóyotl, D. M., López Valdez, J. A., & Venegas Vega, C. A. (2011). New embryological hypothesis, genetics and epidemiology of. *Bol Med Hosp Infant Mex*, 68, 224-231.
- Ceballos, T., Velásquez, P., & Jaén, J. (2014). Duración de la estancia hospitalaria. Metodologías para su intervención. *Rev. Gerenc. Polít. Salud*, 13(27), 274-295. doi:10.11144/Javeriana.rgyps13-27.dehm
- Chabra, S., & Gleason, C. (2005). Gastroschisis: Embryology, Pathogenesis, Epidemiology. *NeoReviews*, 6(11), 493-499.
- Chacón Chandi, P. E., & Gallardo Maigua, M. P. (2015). *Prevalencia de gastrosquisis en recién nacidos atendidos en la Unidad de Neonatología del Hospital Pediátrico Baca Ortíz durante el año 2012-2013*. Quito.
- Chocarro, G., Delfa, B., Encinas, J., Hernández, F., Junco, T., López, M., . . . Vilanova, A. (2016). Cierre primario frente a cierre diferido: diferencias ventilatorias y nutricionales en los pacientes con gastrosquisis. *Cirugía Pediátrica*, 29(2), 49-43.
- Cobo Chantong, C. G. (2013). *Prevalencia de patologías gastrointestinales congénitas en pacientes hospitalizados en la UCIN del Hospital Roberto Gilbert Elizalde desde Enero 2012-2013*. Guayaquil.
- Copado, J., Díaz, C., Muñoz, G., & Muñoz, H. (2016). Malformaciones de la pared abdominal. *Rev. Med. Clin. Condes*, 409-508.
- Cuervo, J. (2015). Defectos de la pared abdominal. *Rev. Hosp. Niños (B. Aires)*, 57(258), 170-190.

de Abreu, L. C., Calderón, G. M., Daminello Raimundo, R., & Sousa Santos, E. F. (2019).

Increasing prevalence, time trend and seasonality of gastroschisis in Sao Paulo state, Brazil, 2005-2016. *Scientific Reports*, 9. doi:<https://doi.org/10.1038/s41598-019-50935-1>

Delgado Duatis, G. (2017). *Gastrosquisis: misterios, avances y desafíos*. Barcelona. Obtenido de <https://www.tdx.cat/bitstream/handle/10803/457962/gdd1de1.pdf?sequence=1&isAllowed=y>

Díez Fornes, P., Fornes Pujalte, B., Lucha Fernández, V., Muñoz Mañez, V., & Palomar Llatas, F. (2008). Apósitos en el tratamiento de úlceras y heridas. *Enfermería dermatológica*(4), 16-19.

Escamilla García, R., & Reynoso Argueta, E. (2013). Predictores geográficos como factores de riesgo de gastrosquisis en un hospital de alta especialidad en México. *Peritanología Reproducción Humana*, 27(2), 92-97. Obtenido de <http://www.medigraphic.com/inper>

Estrella, M., Del Angel, A., & Luna, G. (2012). Gastrosquisis, manejo médico-quirúrgico_ abordaje multidisciplinario. *Revista Mexicana de Pediatría*, 79(5), 232-235. Obtenido de www.medigraphic.org.mx

Gil, M., Hernández, J., & Saavedra, M. (2020). Experiencia inicial del cierre sin sutura de la gastrosquisis. Reporte de casos en un hospital de la ciudad de Puebla, México. *Médicas UIS*, 33(3), 43-47. doi:doi.org/10.18273/revmed.v33n3-2020005

Hernández Rivero, A. (2018). Umbilical Cord Patch Versus Conventional Primary Closure in Gastroschisis and Omphalocele. *Research in Pediatrics & Neonatology*, 2(3), 1-8. doi:[10.31031/RPN.2018.02.000538](https://doi.org/10.31031/RPN.2018.02.000538)

Jimenez, C. E. (2008). Curación avanzada de heridas. *Revista Colombiana*, pag.149.

- Johnson, M., & Wilson, D. (2004). Congenital Abdominal Wall Defects: An Update. *Fetal Diagnosis and Therapy*, 19, 385-398. doi:<https://doi.org/10.1159/000078990>
- Ledbetter, D. (2006). Gastrosquisis y onfalocele. *Clínicas Quirúrgicas de Norteamérica*, 249-260.
- Lee, H., Mackenzie, T., Padilla, B., Vu, L., Witt, R., & Zobel, M. (2018). Evaluation of Clinical Outcomes of Sutureless vs Sutured Closure Techniques in Gastroschisis Repair. *JAMA Surgery*, 1-7. doi:[doi:10.1001/jamasurg.2018.3216](https://doi.org/10.1001/jamasurg.2018.3216)
- López Tarragona, R., Mariño Bello, J., & Navarro Rodríguez, M. (2013). Onfalocele fetal. Exposición de caso clínico y revisión. *Clin Invest Gin Obst*, 40(4), 186-188. doi:<http://dx.doi.org/10.1016/j.gine.2012.10.001>
- López Valdez, J. A., Castro Cóyotl, D. M., & Venegas Vega, C. A. (2011). New embryological hypothesis, genetics and epidemiology of. *Bol Med Hosp Infant Mex*, 68, 224-231.
- Maldonado, M., Pereyra, M., & Zenteno, E. (2015). Estructura y función de la alfa-fetoproteína. *Revista de la Facultad de Medicina de la UNAM*, 58(4), 5-13.
- Nicola Bucheli, C. (2017). *Caracterización clínico-demográfica de los pacientes con gastrosquisis del Hospital Carlos Andrade Marin*. Quito. Obtenido de <https://repositorio.uide.edu.ec/bitstream/37000/1943/1/T-UIDE-1461.pdf>
- Ocaña, E., & Zurita, Á. (2017). Cierre de la pared abdominal con parche de gelatina de Wharton en neonatos con gastrosquisis. *Revista Médica Vozandes*, 28(1), 15-19. Obtenido de <https://revistamedicavozandes.com/volumen-28-numero-1-ano-2017/>
- Rodríguez, M., Salinas, M., & Villela, J. (2009). Evolución médico-quirúrgica de neonatos con gastrosquisis acorde al tiempo, método de cierre abdominal y compromiso intestinal: seis años de experiencia. *Cirugía Pediátrica*, 22(4), 217-222.

Salinas Torres, V., Salinas Torres, R., Cerda Flores, R., & Martínez de Villarreal, L. (2018).

Prevalence, Mortality, and Spatial Distribution of Gastroschisis in Mexico. *Journal of Pediatric and Adolescent Gynecology*, 31(3), 232-237.

doi:<https://doi.org/10.1016/j.jpag.2017.12.013>

Schmedding, A., Wittekind, B., Salzmännchen, E., Schloesser, R., & Rolle, U. (2020).

Decentralized surgery of abdominal wall defects in Germany. *Pediatric Surgery International*, 36, 560-578. doi:<https://doi.org/10.1007/s00383-020-04647-7>

Sociedad Española de Ginecología y Obstetricia. (2015). Exploración ecográfica del primer trimestre. *Progresos de Obstetricia y Ginecología*, 1-8.

doi:<https://doi.org/10.1016/j.pog.2015.06.009>

Anexos

Anexo 1:					
<i>Ficha de recolección de datos</i>					
Historia clínica:	N.			Teléfono:	
Madre:					
Edad materna:	años	Procedencia:	Costa	Sierra	Oriente
Escolaridad:		Primaria	Secundaria	Oriente	Ninguno
Embarazos previos:					
Diagnóstico prenatal (ecografía):	Si			No	
Nacimiento:	Cesárea			Vaginal	
RECIEN NACIDO (R.N.)					
Sexo R.N.:	Masculino			Femenino	
Peso al nacer:	Gramos (gr.)		Edad (semanas gestacional):		
Gastrosquisis:					
Tamaño del defecto:	Centímetros (cm)	Localización del defecto:	Derecho		Izquierdo
Vísceras expuestas:	N.		Cuales:		
Anomalías intestinales:	Sin lesión	Atresia	Necrosis	Perforación	
	Compromiso de pared intestinal				
Tiempo de inicio de la resolución quirúrgica:	Horas (en relación a la hora de nacimiento)		Tiempo de ventilación mecánica:	Días:	
Tiempo de nutrición parenteral (NPT):	Días	Tiempo en completar la alimentación oral:	Días		
Complicaciones:	Enterocolitis necrotizante	Colestasis hepática	Síndrome de intestino corto	Síndrome de malabsorción	
		Íleo intestinal	Edema de miembros inferiores	Complicaciones infecciosas	
Resultado cosmético posterior al procedimiento quirúrgico			Bueno	Malo	No definido
Días de hospitalización:	Días		Egreso:	Vivo	Muerto