

**PONTIFICIA UNIVERSIDAD CATÓLICA DEL ECUADOR
FACULTAD DE ENFERMERÍA
CARRERA DE TERAPIA FÍSICA**

**DISERTACIÓN PARA OPTAR POR EL TÍTULO DE LICENCIADA
EN TERAPIA FÍSICA**

**“DEMOSTRACIÓN DE LA EFICACIA DE UN CORRECTO
ABORDAJE KINEFISIOTERAPÉUTICO EN EL POST
QUIRÚRGICO DE LA MAMOPLASTIA RECONSTRUCTIVA EN
PACIENTES CON CÁNCER DE MAMA”**

**Elaborado por:
Yadira Aguinaga**

Quito, Febrero 2015

Resumen

El objetivo de esta investigación es determinar los parámetros asertivos de efectividad del abordaje e intervención fisiokineterapéutica frente a las complicaciones postquirúrgicas derivadas de la realización de la mamoplastia de aumento reconstructiva tras una mastectomía, el estudio fue ejecutado en Solca. Para lograrlo se realizó un estudio observacional medianamente participativo, una revisión sistemática de artículos de investigación, revistas y entrevistas a grupos focales relacionados con el objetivo propuesto.

Para el análisis se estudiaron a 200 personas que acudían al consultorio número 6 del Doctor Armando Serrano del Hospital de Solca, para obtener información útil acerca de las posibles complicaciones que surgen en el tratamiento posquirúrgico de la mamoplastia reconstructiva tras una mastectomía, con estos se elaboró un análisis de la intervención y la eficacia de la Fisioterapia en este Hospital. Se denotó poca evidencia científica que demostrara la labor desempeñada por el Fisioterapeuta, quien es el profesional dotado con las capacidades, herramientas específicas e idoneidad para brindar el manejo adecuado frente a las posibles complicaciones derivadas de este tipo de cirugía.

Abstract

The aim of this research is to determine the effectiveness of assertive approach parameters and physiokinetherapeutic intervention against postsurgical complications from the reconstructive mammoplasty after a mastectomy, the study was executed in SOLCA. To achieve it, a participatory observational study was conducted with a systematic review of research articles and focus groups interviews relevant to the proposed aim.

For the analysis were studied 200 people who flocked to the clinic room number 6 of Doctor Armando Serrano of Hospital Solca, to obtain useful information about the possible complications in the postsurgical treatment of reconstructive mammoplasty after a mastectomy, and then, with these results analyze the intervention and the effectiveness of physiotherapy in this Hospital.

It was noted little scientific evidence to demonstrate the role played by the Physiotherapist who is the professional endowed with skills, specific tools and suitability to provide help at possible complications of this type of surgeries.

Dedicatoria

Dedico mi trabajo de grado principalmente a mi madre, por haberme dado los pilares fundamentales que me permitieron llegar a ser quien soy hoy en día. Por enseñarme el esfuerzo, la tenacidad y a no darme por vencida, por su amor ilimitado, comprensión y consejos durante mis años de estudio.

Agradecimiento

No es necesario que detalle el esfuerzo que requiere plantear un proyecto, lo emotivo que resulta el intentar resumir en apenas unos párrafos una larga etapa de mi vida que ha resultado ser un hermoso laberinto en el que en cada encrucijada logré encontrar las mejores salidas gracias a las personas que han estado a mi lado día tras día.

A mi enamorado Andrés B. que me dio pilas, garras y mucho amor en este último tramo de mi carrera, por brindarme su ayuda incondicional durante este proceso de arduo sacrificio, por estar siempre a mi lado dándome ánimos y mucho apoyo cuando ya perdía la cabeza, por comprenderme en todo momento y por seguir de la mano juntos en nuestros sueños.

A mi amiga Gabriela Roditti por su amistad y su cariño entregados durante todos estos años.

Al Doctor Armando Serrano por haber confiado en el proyecto y haber facilitado el acceso de las pacientes en esta investigación.

A Gina Rueda, al Doctor Andrés Tapia y Richard Neiger, por las orientaciones y direcciones para el desarrollo de la tesis.

Y por último, pero no por ello menos importante, a todas las mujeres que han participado en este estudio, que han sabido luchar con valentía y ánimo contra su enfermedad. Sin ellas esto no hubiese sido posible, mi mayor admiración.

Muchas gracias a todos.

TABLA DE CONTENIDO

INTRODUCCIÓN	VII
I. TEMA.....	1
II. PLANTEAMIENTO DEL PROBLEMA.....	1
III. JUSTIFICACIÓN.....	2
IV. OBJETIVOS.....	4
Objetivo General.....	4
Objetivos Específicos	4
V. MARCO TEÓRICO	5
CAPÍTULO 1.....	5
ANATOMÍA DE LA MAMA Y AXILA	5
1.1. Las mamas	5
1.1.1 Topografía.....	6
1.1.2. Estructura.....	7
1.1.3. Vascularización	9
1.1.3.1. Vasos Linfáticos de la mama.....	10
1.1.3.2. Ganglios linfáticos de la mama.....	11
1.1.3.3. Drenaje Venoso	12
1.1.3.4. Drenaje Linfático.....	12
1.1.4. Nervios de la mama	13
1.2. Axila	14
1.2.1. Límites de la axila	14
1.2.2. Aponeurosis Profunda	15
1.2.3. Estructuras blandas importantes de la axila	16
1.2.4. Nervios de la Axila (Osborne, 2010, p.8).....	17
CAPÍTULO 2.....	18
EL CÁNCER DE MAMA Y LOS DISTINTOS MÉTODOS DE RECONSTRUCCIÓN	18
2.1. Cirugía Plástica	18
2.1.1. Cirugía Reconstructiva.....	19
2.1.1.1. Mamoplastia Reconstructiva	19
2.2. Cáncer Mamario	20
2.2.1. Incidencia	20
2.2.2. Fisiopatología.....	21
2.2.3. Cuadro clínico	23

2.2.4. Factores de Riesgo	23
2.3. Mastectomía	24
2.3.1. Reconstrucción inmediata y reconstrucción diferida.	24
2.3.2. Métodos Reconstructivos.....	25
2.3.2.1. Implantes mamarios	25
2.3.2.1.1. Contractura Capsular en implantes mamarios.....	26
2.3.2.1.2. Expansión Tisular	26
2.3.2.2. Tejido Autólogo.....	27
2.4. Técnicas operatorias	28
2.5. Complicaciones de la mamoplastia de aumento post mastectomía	30
2.5.1. Lactancia.....	30
2.5.2. Concepción y embarazo	31
2.5.3. Calidad de vida y funcionalidad sexual.....	31
2.5.4. Aspecto Biopsicosocial	32
2.6. Seguimiento periódico de la paciente con reconstrucción mamaria	33
2.7. Radioterapia.....	33
2.7.1. Efectos adversos sobre la piel.....	33
2.8. Detección y prevención primaria del cáncer.....	34
2.8.1. Autoexploración mamaria	35
2.8.2. Exámenes que se pueden realizar para detección temprana	37
2.8.2.1. Mamografía.....	37
2.8.2.2. Ecografía	38
CAPÍTULO 3.....	39
TRATAMIENTO FISIOTERAPÉUTICO	39
3.1. Exploración clínica de la mama.....	39
3.2. Historia y examen físico de la paciente con mamoplastia de aumento	39
3.2.1. Exámen Cutáneo	39
3.2.2. Exámen Morfostático	40
3.2.3. Exámen articular	40
3.2.4. Exámen Muscular	40
3.2.5. Exámen Funcional	41
3.2.6. Exámen de la Sensibilidad.....	41
3.2.7. Exámen Circulatorio.....	42
3.3. Abordaje Fisioterapéutico.....	42
3.3.1. Fisioterapia o medios físicos.....	43
3.3.1.1. Crioterapia	43
3.3.1.2. Termoterapia	44
3.3.1.3. Magnetoterapia.....	44
3.3.1.4. Ultrasonido.....	45
3.3.1.5. Estimulación Nerviosa Eléctrica Transcutánea (TENS).....	45
3.3.1.5.1 Teoría de la puerta de control del dolor de Melzack y Wall	46
3.3.2. Terapia Manual	46
3.3.2.1. Drenaje Linfático Manual.....	46
3.3.2.2. Liberación Miofascial	47
3.3.2.2.1 Técnicas de Inducción	47
3.3.3. Terapia basada en ejercicios	52

3.3.3.1. Ejercicios Post operatorios tras Mastectomía	52
3.3.3.2. Ejercicios de amplitud de movimientos	53
3.3.3.2. Ejercicios de fortalecimiento	55
3.3.4. Terapia Respiratoria	57
CAPÍTULO 4.....	58
CREACIÓN DE LA PROPUESTA	58
4.1. ¿Qué es la mamoplastia reconstructiva?	58
4.1.1 Reconstrucción inmediata y reconstrucción diferida	58
4.2. Consecuencias del post quirúrgico de la mamoplastia reconstructiva	59
4.3. ¿Por qué realizar rehabilitación post quirúrgica tras una mamoplastia reconstructiva?.....	60
4.4. Propuesta de rehabilitación	60
4.5. Fase de Evolución y resultados.....	68
CAPÍTULO 5.....	70
HIPÓTESIS Y OPERACIONALIZACIÓN DE VARIABLES	70
5.1 HIPÓTESIS	70
5.2 OPERACIONALIZACIÓN DE VARIABLES	70
CAPÍTULO 6.....	72
MARCO METODOLÓGICO	72
a. Tipo de estudio:	72
b. Universo y muestra:	73
c. Criterios de inclusión:.....	73
d. Fuentes, Técnicas e Instrumentos:	73
CAPÍTULO 7.....	74
ANÁLISIS Y PRESENTACIÓN DE RESULTADOS	74
CONCLUSIONES	78
RECOMENDACIONES	79
BIBLIOGRAFÍA	80

Índice de Gráficos

ILUSTRCIÓN 1 ESTRUCTURA DE LAS MAMAS	5
ILUSTRCIÓN 2 TOPOGRAFÍA DE MAMAS	7
ILUSTRCIÓN 3 CORTE SAGITAL DE LA MAMA FEMENINA Y DE LA PARED TORÁCICA ANTERIOR.....	9
ILUSTRCIÓN 4 VENAS Y ARTERIAS DE LA MAMA	10
ILUSTRCIÓN 5 PRIMEROS PASOS DE AUTOEVALUACIÓN	35
ILUSTRCIÓN 6 PRIMEROS PASOS DE AUTOEVALUACIÓN	36
ILUSTRCIÓN 7 EJERCICIOS AMPLITUD DE MOVIMIENTO - EJERCICIO CON BARRA	53
ILUSTRCIÓN 8 EJERCICIOS AMPLITUD DE MOVIMIENTO - EJERCICIO CON LA PARED	54
ILUSTRCIÓN 9 EJERCICIOS AMPLITUD DE MOVIMIENTO - EJERCICIO CON EL PROPIO CUERPO	55
ILUSTRCIÓN 10 EJERCICIOS AMPLITUD DE MOVIMIENTO - EJERCICIO CON COJÍN Y LA PARED	56
ILUSTRCIÓN 11 CUADRANTE IRRADIADO POST MASTECTOMÍA	61
ILUSTRCIÓN 12 PACIENTE CON DOBLE MASTECTOMÍA Y EXPANSOR TISULAR..	63
ILUSTRCIÓN 13 COMIENZO DE LLENADO DEL EXPANSOR.....	64
ILUSTRCIÓN 14 MAMA IZQUIERDA CON PRÓTESIS, FINALIZADO EL PROCESO DE EXPANSIÓN.....	64
ILUSTRCIÓN 15 COLGAJO DORSAL	65
ILUSTRCIÓN 16 PACIENTE CON MAMA IZQUIERDA CON RECONSTRUCCIÓN POR TEJIDO DEL RECTO ABDOMINAL	66
ILUSTRCIONES DE RESULTADOS.....	74

Índice de Tablas

TABLA 1 TIPOS DE MASTECTOMÍA	24
TABLA 2 TIPOS, ENVOLTURA Y CONTENIDO DE UN IMPLANTE MAMARIO	25
TABLA 3 GRADOS DE ENCAPSULAMIENTO	26
TABLA 4 TIPOS DE TEJIDO AUTÓLOGO	28
TABLA 5 VÍAS DE ACCESO DE RECONSTRUCCIÓN DE MAMA.....	29
TABLA 6 INDICACIONES Y CONTRAINDICACIONES DE LA LACTANCIA	31
TABLA 7 OPERACIONALIZACION DE VARIABLES	70

Introducción

Conforme a datos de la Organización Mundial de la Salud (OMS), se estima que del 8 al 9 por ciento de las mujeres, desarrollarán a lo largo de su vida cáncer de mama, la principal causa de mortalidad en las mujeres.

Cada año se producen 1,38 millones de nuevos casos de cáncer de mama, y 458 000 mueren por ésta (Solca, 2014). El carcinoma de mama es la tercera causa de muerte por cáncer en las mujeres ecuatorianas y la primera en la ciudad de Quito, según los datos del Instituto Nacional de Censos (INEC).

Es bien conocido el miedo que la palabra o el diagnóstico de cáncer genera en la población. Sin embargo, con el desarrollo científico y tecnológico cada vez se obtiene mayor supervivencia al mismo, pero presentando una serie de secuelas o complicaciones del propio tratamiento.

La mamoplastia de aumento reconstructiva es un procedimiento por el cual se aumenta el tamaño del seno después de una mastectomía (remoción del seno de manera parcial o completa), introduciendo implantes o tejido autólogo, es una de las intervenciones mayormente demandada porque el índice de satisfacción obtenido es muy alto lográndose una mejora en la autoestima y percepción corporal.

Con los nuevos conceptos, enfoques, criterios de la cirugía estética y reconstructiva, surge la necesidad de la intervención del fisioterapeuta en la rehabilitación de los pacientes que han sido tratados en este campo de cirugías, ya que se ha detectado la necesidad de incorporar a profesionales de diferentes disciplinas del área de la salud en los procesos de intervención y rehabilitación oncológica, aunque actualmente es un campo poco explorado y pobremente manejado.

Es claro que no se debe desconocer que todo procedimiento quirúrgico implica un margen de riesgo para el usuario, razón por la cual las complicaciones posquirúrgicas derivadas de este tipo de procedimientos, han permitido que el fisioterapeuta ponga a disposición sus conocimientos relacionados con la optimización, mantenimiento y rehabilitación del movimiento corporal humano en este campo de acción.

Esto conlleva a la realización de una lectura del contexto en pro de la detección de necesidades que presentan las pacientes que han sido sometidas a este tipo de cirugía así de esta manera podremos identificar cuáles son las características que debe tener una guía de intervención desde fisioterapia en la cirugía mamoplastia en aumento reconstructiva, con el fin de mejorar las condiciones de las pacientes durante su rehabilitación para que continúen una vida normal dentro de su contexto social.

La investigación realizada a continuación demuestra la gran necesidad de las pacientes de contar con un apoyo fisioterapéutico como parte interdisciplinaria de su recuperación, así puedan contar con orientación sobre los movimientos y posturas adecuadas según el caso y aumentar las posibilidades de reinserción tanto a nivel social como laboral del paciente afectado de cáncer.

Por lo anterior, se fundamentó determinar cuáles eran las complicaciones posteriores derivadas del procedimiento quirúrgico y cuál es el rol del Fisioterapeuta en este campo de acción.

A continuación en el primer capítulo se describe el planteamiento del problema, la justificación y los objetivos. Además se dará a conocer la anatomía general de las mamas, los nervios que la componen y su vascularización.

En el capítulo dos y tres se detallan los procedimientos quirúrgicos que los médicos pueden realizar, las complicaciones que se pueden llevar a cabo como cualquier otra intervención quirúrgica. Además, se da a conocer cuáles son los cuidados que hay que tener en cuenta en el post quirúrgico y cuáles son los métodos correctos para un adecuado abordaje fisioterapéutico.

Finalmente en los capítulos cuatro, cinco, seis y siete se presentan los resultados de la investigación y las conclusiones a las que se arribó en el marco de la investigación realizada.

I. Tema

Demostración de la eficacia de un correcto abordaje kinefisioterapéutico en el post quirúrgico de la mamoplastia reconstructiva en pacientes con cáncer de mama.

II. Planteamiento del Problema

El cáncer de mama es la neoplasia maligna más frecuente en la mujer y el tumor que mayor número de muertes produce en nuestro país. En el Ecuador, la edad de comienzo de manifestación de esta patología en las mujeres está comprendida en el período de 25 a 29 años; además que las tasas marcan el inicio claro de una tendencia ascendente entre los 40 y los 40 años de edad. (Fernando Checa, 2013)

La ausencia de un registro preciso sobre el número de procedimientos reconstructivos realizados en Ecuador no permite cuantificar la realidad nacional. Sin embargo, la experiencia de médicos cirujanos como Patricia García, secretaria ejecutiva de la Sociedad Ecuatoriana de Cirugía Plástica, Reconstructiva y Estética (SECPRE-EC), permiten hacer aproximaciones al tema. En SOLCA¹ existen 561 pacientes diagnosticadas con cáncer de mama, detonando así que 3 de cada 10 mujeres son sometidas a una mastectomía parcial o subcutánea, mientras que 4 de cada 10 a una mastectomía radical (Hospital de Solca, 2014).

La cirugía estética reconstructiva es un tema recurrente en la actualidad, y se está imponiendo como una especie de moda el someterse a una intervención quirúrgica de este tipo alrededor de todo el mundo. El cáncer de mama se ha convertido en uno de los problemas más frecuentes, no solo en mujeres adultas, sino también en mujeres jóvenes y día a día esta enfermedad cobra más adeptos.

Actualmente, no solo la mujer que quiere tener unas tallas más, puede requerir a la mamoplastia de aumento sino también aquellas mujeres que fueron sometidas a una mastectomía, tomando en cuenta que en nuestro país, en el 2011, según datos del Instituto de Estadísticas y Censos del Ecuador (INEC), se registran anualmente 10.200 nuevos casos de cáncer por año y mueren alrededor de 4.000 mujeres.

¹ Sociedad de Lucha Contra el Cáncer del Ecuador.

Los problemas surgen cuando las pacientes después de ser mastectomizadas buscan ser sometidas a cualquier tipo de reconstrucción, y no tienen el total conocimiento de las complicaciones post quirúrgicas que éstas conllevan. A partir de esta realidad surge la incógnita del presente trabajo, sobre cuál debería ser un correcto abordaje fisioterapéutico y la importancia de éste en el post quirúrgico de la mamoplastia reconstructiva después de una mastectomía; puesto que un mal abordaje o ausencia de este, podría acarrear consecuencias negativas no solo en la parte física de la mujer, sino también, en su aspecto psicológico.

III. Justificación

El empoderamiento de la salud se ha transformado en un proceso social, cultural y psicológico que persigue como fin último mejorar la calidad de vida individual y colectiva. La popularidad alcanzada por la cirugía estética reconstructiva, el desarrollo de recursos biotecnológicos y la proliferación de clínicas y métodos cosméticos, son indicadores de la presión social que se vive en este momento a consecuencia de “la intolerancia hacia la vejez o la enfermedad” y la exigencia de aproximarse a “estándares de belleza cultural”.

Las estrategias para hacer frente a esa “necesidad o deseo social” han desafiado el campo de la bioética de una manera casi inédita. Desde esta plataforma estaríamos obligados a preguntar ¿para qué o por qué abordar al paciente que se somete a un procedimiento reconstructivo? Hasta ahora, tanto los cirujanos estéticos como los terapeutas han ignorado la importancia de este tema.

A raíz del incremento del cáncer de mama y una obsesión por tener el cuerpo perfecto, es de vital importancia que la mamoplastia reconstructiva sea considerada parte esencial del abordaje fisioterapéutico de la paciente con mamoplastia de aumento post mastectomía; ya que la fisioterapia precoz, en la que se incluyen diferentes técnicas como drenaje linfático manual, masaje de la cicatriz, estiramientos, ejercicios activo-asistidos, progresivos y estrategia educacional, ha demostrado ser una herramienta eficaz de prevención de edemas, retención de líquidos, seromas o pérdida de sensibilidad.

Sin embargo, son muy pocos los estudios que presentan una clara diferencia entre prevención y tratamiento; por este motivo, una adecuada elaboración de protocolos eficaces ayudará a pronosticar un importante cambio en la orientación del tratamiento de mujeres sometidas a las distintas técnicas de reconstrucción hacia una terapia física, en el que ni la cirugía ni el uso del miembro afectado sea un temor, mejorando la funcionalidad global y, por tanto, la calidad de vida de las pacientes.

En la actualidad no existen muchos textos de revisión recientes que hablen sobre las complicaciones dadas en la mamoplastia de aumento post mastectomía y mucho menos textos que hablen sobre Abordaje Fisioterapéutico en este tipo de intervenciones y el desbalance biopsicosocial, por lo cual, este trabajo busca recopilar datos sobre las complicaciones más frecuentes en el post quirúrgico de la cirugía reconstructiva y, mediante eso, comprobar la eficacia de un correcto Abordaje Fisioterapéutico; estableciendo así una guía que servirá de base de referencia, tanto a las personas que tengan cáncer y se vayan a realizar las distintas cirugías, como a los Terapeutas Físicos, para poder efectuar un abordaje fisioterapéutico correcto y, sobre todo, oportuno.

Objetivos

Objetivo General

- Demostrar la eficacia del abordaje kinefisioterapéutico para evitar las complicaciones de la mamoplastia de aumento en el post quirúrgico.

Objetivos Específicos

- Identificar las complicaciones más frecuentes que existe en el post quirúrgico de la mamoplastia de aumento reconstructiva.
- Identificar la fisiopatología del cáncer, la edad más frecuente y sus factores determinantes para el abordaje fisiokinésico.
- Aplicar la evaluación fisiokinésica en mamoplastia reconstructiva como punto de inicio para la formulación de un plan terapéutico desde un enfoque preventivo de la salud.
- Describir los beneficios de un correcto abordaje fisiokinésico en el post quirúrgico de la mamoplastia de aumento reconstructiva.
- Establecer una guía referencial para un correcto abordaje kinefisioterapéutico.

IV.Marco Teórico

Capítulo 1.

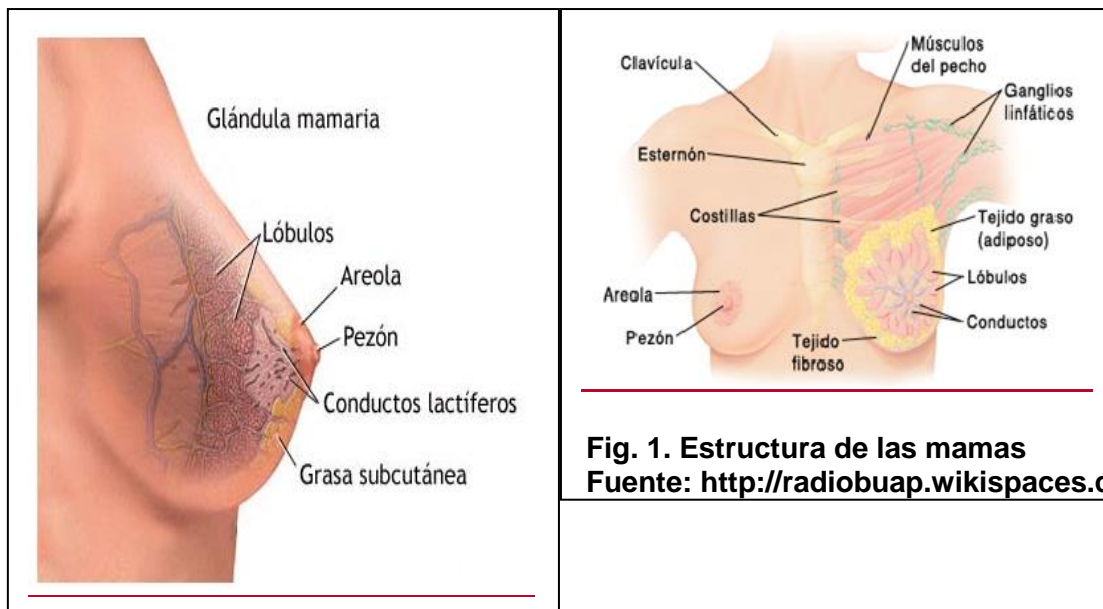
Anatomía de la Mama y Axila

1.1. Las mamas

Las mamas son los elementos superficiales más destacados de la pared anterior del tórax, son órganos específicos de los mamíferos que están destinados a la alimentación de las crías. En la especie humana, también constituyen órganos sexuales secundarios que desempeñan un papel importante en la sexualidad y el erotismo en la mujer.

Son glándulas modificadas de origen cutáneo que recubren los músculos pectorales mayor y menor. El pezón está situado en la prominencia más elevada de la mama, rodeada por un área circular de la piel pigmentada denominada areola. Se componen de tres partes anatómicas, una capa cutánea (compuesta de glándulas), un estroma (compuesto de tejido conectivo de sostén integrado en una matriz de tejido adiposo subcutáneo) de donde nacen unos 15 o 20 conductos mamarios y de un parénquima o tejido glandular (compuesto por vasos sanguíneos, linfáticos y nervios). (Moore, 2010, p. 98).

Las mamas se encuentran íntimamente influenciadas por las hormonas ováricas, hipofisarias, tiroideas, suprarrenales y placentarias. En el hombre, las mamas son rudimentarias y carecen de función, ya que consisten únicamente en unos pocos conductos pequeños o cordones epiteliales. Normalmente, la grasa de las mamas masculinas no es diferente de la del tejido subcutáneo de cualquier otra localización, y normalmente el sistema glandular no se desarrolla.



1.1.1 Topografía

El volumen o densidad de la mama es tan variable en la mujer adulta que no pueden puntualizarse puntos topográficos exactos de referencia. Los factores que alteran los contornos topográficos pueden ser: la gravedad, el ciclo menstrual, la obesidad, la edad, rasgos genéticos, entre otros.

El tejido parenquimatoso suele extenderse más allá de la protuberancia de la mama. Desde el punto de vista quirúrgico, la topografía de la mama se proyecta verticalmente desde la clavícula: por arriba al séptimo cartílago costal, por abajo y transversalmente desde a la línea media por dentro, y hacia al borde del músculo dorsal ancho por fuera.

El parénquima de la glándula mamaria puede extenderse con frecuencia a lo largo del borde interolateral del pectoral mayor, hacia la fosa de la axila por una abertura de la aponeurosis axilar (agujero de Langer), con el nombre de cola axilar de Spence (Fig. 2.)

“Algunas mujeres lo descubren (especialmente cuando puede agrandarse durante el ciclo menstrual) y pueden creer que se trata de un bulto o (tumor) o un nódulo linfático aumentado de tamaño”. (Moore 2007, p. 98) Dos terceras partes del lecho de la mama, están formadas por la fascia pectoral que cubre el pectoral mayor, y el tercio restante por la fascia que cubre el serrato anterior.

Entre la mama y la fascia pectoral se sitúa un plano de tejido conectivo laxo o espacio potencial --- el espacio (retromamario). Este plano contiene una pequeña cantidad de grasa, y permite a la mama cierto grado de movimiento sobre la fascia pectoral.

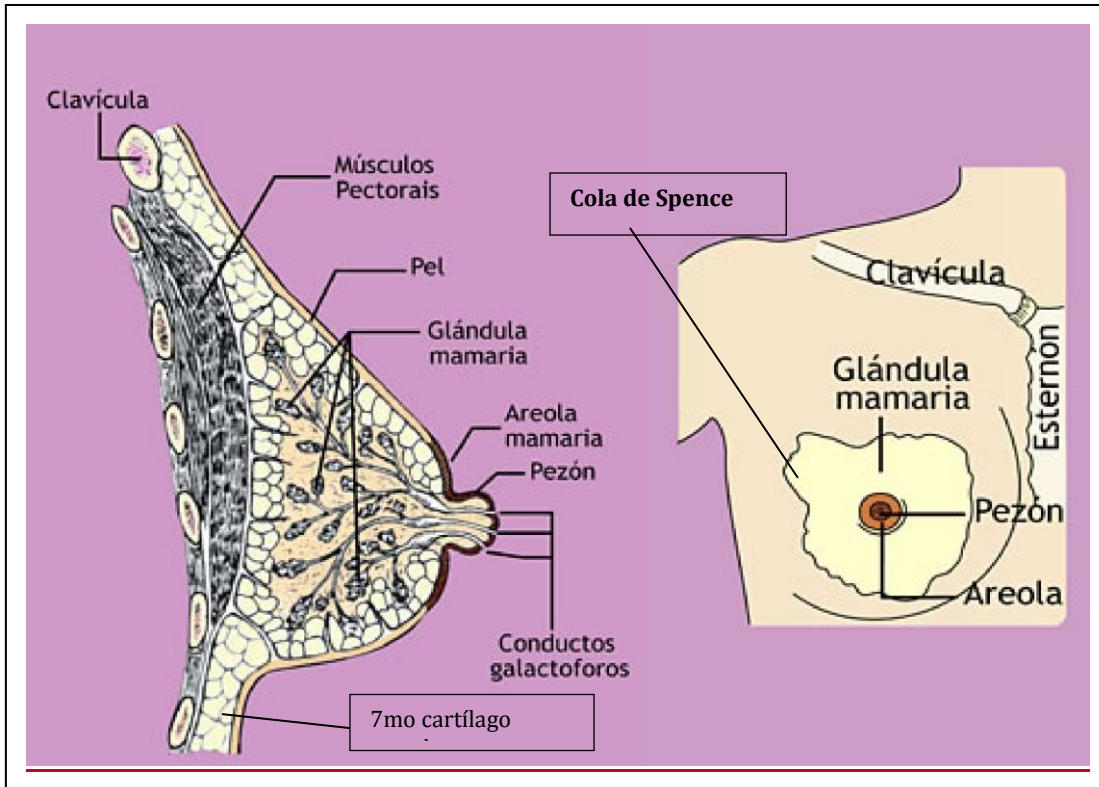


Fig. 2. Topografía de mamas

Fuente: Anatomía con orientación clínica (Moore 2010)

Elaborado por: Yadira Aguinaga

1.1.2. Estructura

- Capa Cutánea

Es la más delgada de la piel de la axila, está cubierta de vello y tiene un gran número de glándulas sebáceas y sudoríparas; además de venas superficiales que pueden ser prominentes. Se adhiere más a la capa adiposa superficial subyacente que en otras zonas y es muy flexible y elástica. Consta de areola y pezón.

- a) Areola: consta de piel fina pigmentada cuyo color varía con el individuo y durante el embarazo, siendo más oscuro en las morenas y multíparas. En la areola pueden verse elevaciones causadas por glándulas sebáceas subyacentes y por glándulas mamarias rudimentarias (tubérculos areolares de Montgomery). El corión de la areola carece de grasa.

b) Pezón: contiene numerosas glándulas sebáceas y gran número de fibras musculares lisas. La piel es rugosa y pigmentada y posee de 15 a 20 orificios diminutos que corresponden a la desembocadura de los conductos galactóforos. Su forma y su posición varían notablemente.

- Estroma

Se encuentra debajo de la piel y cubre la glándula en su totalidad excepto a nivel del pezón y la areola. Consta de una aponeurosis superficial que se prolonga también profundamente al tejido parenquimatoso y que por lo tanto recibe el nombre de *cápsula adiposa mamaria*. (León, Navarro, Oddó, 2004, p.804)

Se interpone esta estructura adiposa entre los lóbulos y los lobulillos para ofrecer a la mama un aspecto liso y uniforme característico. Las glándulas mamarias están firmemente unidas a la dermis de la piel que las recubre, en especial por ligamentos cutáneos consistentes, los **ligamentos suspensorios de Cooper**.

Estas condensaciones son de tejido conectivo fibroso, particularmente bien desarrolladas en el cuadrante superior de la mama, de esta manera ayuda a sostener los lóbulos y lobulillos de la glándula mamaria.

- Parénquima

Es una masa de tejido glandular, prácticamente es lo que se conoce como el cuerpo de la mama (*corpus mammae*), la cual es más prominente en la zona subareolar. Está compuesto de 15 a 20 lóbulos de cuerpos piramidales irregulares de tejido glandular.

Cada lóbulo, posee un vértice que mira al pezón y tienen un conducto excretor (galactóforo) cuyo orificio se abre así mismo en el pezón. Cada conducto se dilata en su porción subareolar para formar un seno galactóforo. (Rosai, 2013, p.1660)

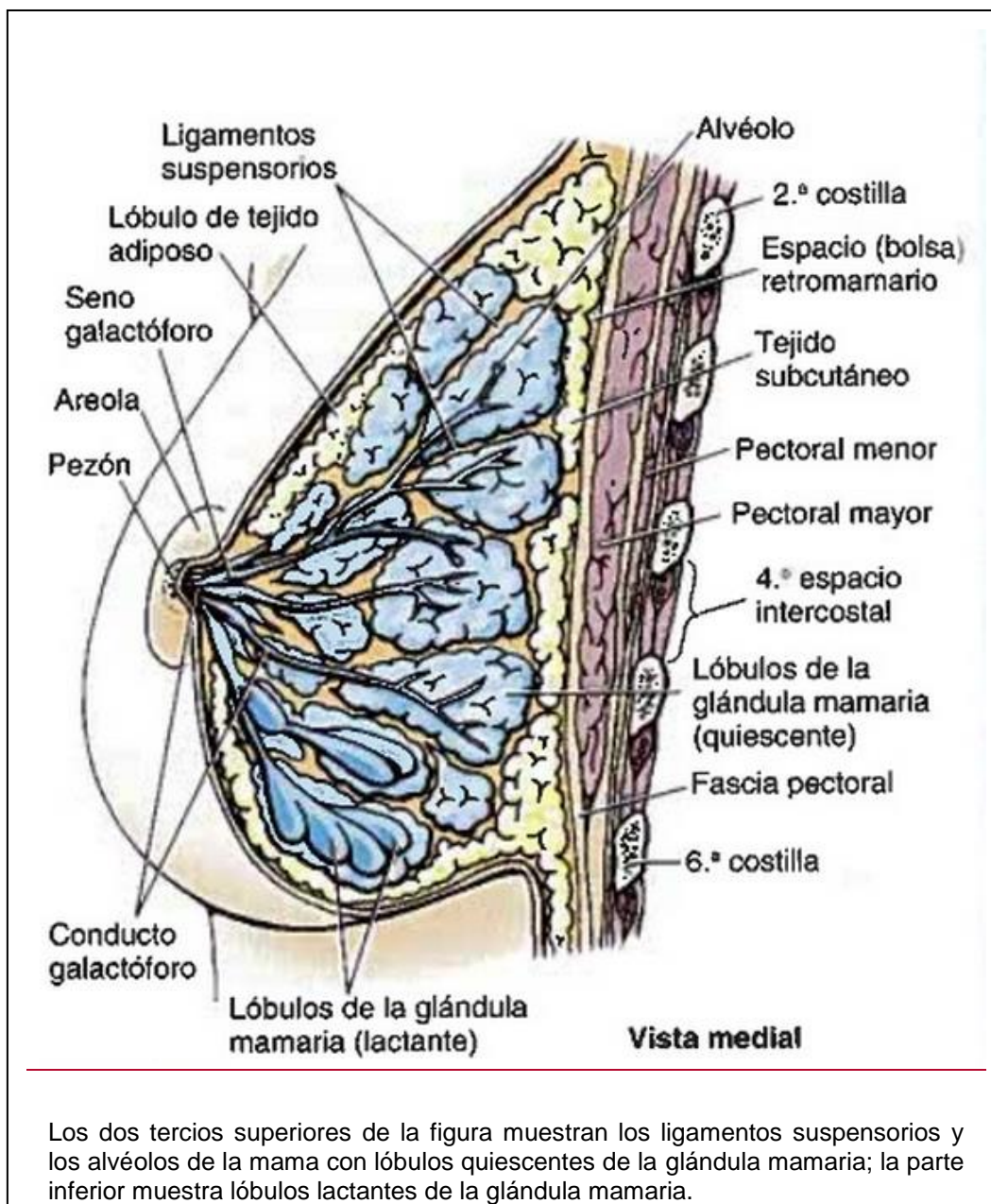


Fig. 3. Corte Sagital de la mama femenina y de la pared torácica anterior.

Fuente: Anatomía con orientación clínica de Moore (2007)

Autor: Keith Moore

1.1.3. Vascularización

Según Osborne (2010) la irrigación arterial de la mama deriva de: la Arteria torácica interna, en donde se origina en la primera porción de la arteria subclavia. Los vasos más importantes en cuanto a riego sanguíneo de la mama se refiere, son las ramas perforantes segunda y cuarta. La Arteria torácica Externa, en la cual se origina en la segunda porción de la arteria axilar y riega las porciones lateral y caudal de la

mama, y las Intercostales Aórticas, que pueden enviar pequeños vasos a la mama por sus ramas cutáneas laterales, en los 2do, 3ero y 4to espacios intercostales.

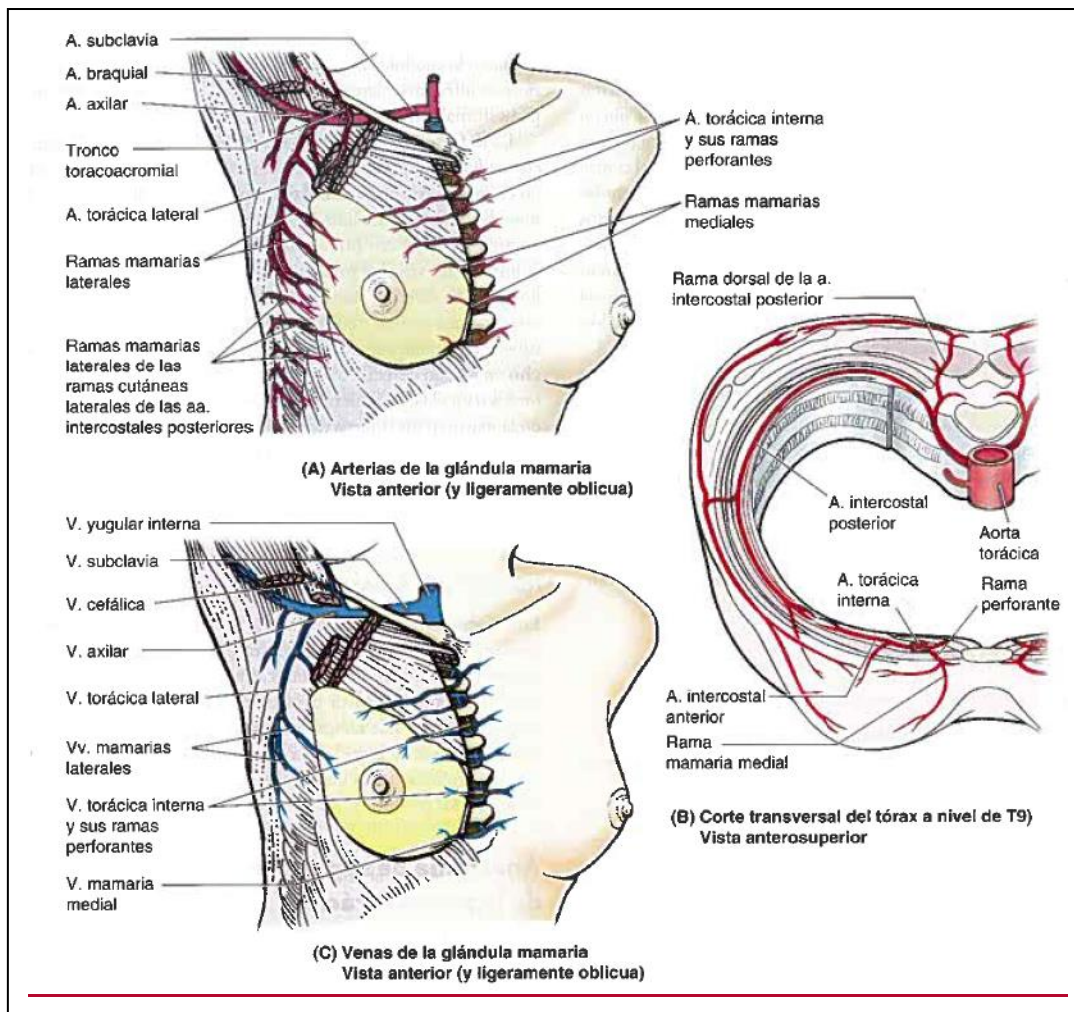


Fig. 4. Venas y arterias de la mama

Fuente: Anatomía con orientación clínica de Moore (2007)

Autor: Keith Moore

1.1.3.1. Vasos Linfáticos de la mama

Un plexo subareolar denso recibe la linfa no solo de la piel de la areola y el pezón, sino también de la porción central de la glándula en su totalidad. De este plexo emergen un tronco superior y otro inferior que transportan linfa a la axila. El tronco superior recibe vasos tributarios de la mitad externa de la mama, mientras que el tronco inferior, nace en el borde interno del plexo subareolar, se dirige hacia abajo y hacia afuera hasta el borde externo del músculo pectoral mayor, y recibe vasos tributarios de la mitad interna de la mama.

Estos dos troncos penetran la aponeurosis profunda del músculo pectoral mayor a nivel del borde externo y terminan en los ganglios axilares; sin lugar a dudas constituyen las primordiales vías de drenaje linfático de la mama, pero existen dos vías accesorias para los ganglios del vértice de la axila, el transpectoral y el retropectoral. Ambas vías permiten esquivar al grupo principal de ganglios axilares.

- Transpectoral, que se dirige directamente de las regiones profundas de la mama a través del músculo pectoral mayor y culmina a lo largo del trayecto de la rama pectoral de la arteria acromiotorácica, al grupo apical (Halsted) de ganglios linfáticos.
- Retropectoral, parte desde la porción superior e interna de la mama y del borde interno del músculo pectoral mayor, se dirige hacia arriba por debajo de su superficie, a los ganglios externos apicales.

1.1.3.2. Ganglios linfáticos de la mama

Arraztoa (2004) señaló que la vía principal del drenaje linfático de la mama tiene lugar en la axila. Los ganglios linfáticos axilares se encuentran en la cara profunda de la aponeurosis axilar, en asociación estrecha con los vasos sanguíneos más importantes de la axila. Se acostumbra a dividir los ganglios en seis grupos, con fines descriptivos:

Grupo Anterior (Pectoral Anterior)	Localizado en la pared interna de la axila, reposa sobre la aponeurosis del músculo serrato mayor.
Grupo Posterior (Subescapular)	Estos ganglios se agrupan junto a los vasos subescapulares y el nervio dorsal ancho.
Grupo de Ganglios Centrales	Existen de 4 a 5 y están enclavados en la grasa de la región central de la axila.
Grupo externo (Braquial)	Hay de 4 a 5 y ocupa la cara anteroinferior de la vena axilar, por fuera del músculo pectoral menor.
Grupo Interno	Son de 3 a 4 y se encuentran localizados por detrás de músculo pectoral menor, en realidad, se trata de una prolongación superior del grupo anterior.

Grupo Apical (Infraclavicular-Ganglios de Halsted):	Son de 4 a 5, este grupo es el más alto de la axila, tanto desde el punto de vista anatómico como del funcional, se localiza por debajo de la vena axilar y por dentro de la inserción del pectoral menor.
------------------------------------------------------------	------------------------------------------------------------------------------------------------------------------------------------------------------------------------------------------------------------

Los demás ganglios axilares desaguan en este grupo, desde ellos, parten vasos eferentes que se dirigen por detrás de la clavícula hacia arriba para unirse al sistema venoso en la unión de las venas yugular y subclavia, incorporarse al tronco linfático broncomediastínico y yugular para formar un tronco en común y para vaciar los ganglios supraclaviculares. (p.6)

1.1.3.3. Drenaje Venoso

El drenaje venoso de la mama se dirige principalmente a la vena axilar, aunque también una parte en la vena torácica interna e intercostales posteriores.

Estas rutas venosas (axilar, mamaria interna, intercostal, ácigos mayor, cava superior, intervertebral, plexo vertebral y vena porta) permiten el paso de émbolos metastásicos que retornan al corazón y se pueden detener en la red capilar pulmonar, constituyendo así una ruta directa para las metástasis pulmonares.

“Las comunicaciones venosas de las ramas intercostales posteriores son los plexos venosos vertebrales, explican la potencial vía de diseminación hacia los cuerpos vertebrales, pelvianos, calota y sistema nervioso central cuando no hay metástasis pulmonar” (Giraldes, 2004, p.5)

1.1.3.4. Drenaje Linfático

El drenaje linfático de la mama es transcendental debido a su papel en las metástasis de células cancerosas. “La linfa pasa desde el pezón, la areola y los lóbulos de la glándula hacia el plexo linfático subareolar de Sappey el cual se comunica con los plexos suepitelial y subdérmico mediante vasos linfáticos verticales, equivalentes a otras partes del cuerpo” (Arraztoa,2004, p. 5) Los drenajes de la mama integran un drenaje cutáneo y otro parenquimatoso:

- Drenaje cutáneo. Irradia del plexo circunareolar

- a) Externo: a los ganglios axilares anteriores (pectorales).
- b) Superior: a los ganglios axilares internos y apicales (infraclaviculares).
- c) Interno: a los ganglios mamarios internos y a los linfáticos cutáneos del lado opuesto.
- d) Inferior: a los ganglios linfáticos cutáneos de la parte superior de la pared abdominal y al hígado.

- Drenaje parenquimatoso

Recibe ganglios linfáticos de la mama propiamente dicha y de la piel del pezón a la areola. Estos vasos aferentes drenan en el plexo subareolar, del cual parten dos vasos eferentes principales:

- a) Vaso superior. Recibe afluentes de la porción externa de la glándula y confluye en los ganglios axilares anteriores.
- b) Vaso inferior. Recibe tributarios de la porción interna de la glándula y desagua en los ganglios axilares anteriores.
- c) Vasos accesorios. Se trata de dos colectores eferentes importantes que se extienden desde el plexo subareolar a los ganglios apicales de la axila y a los externos (braquiales).

Más del 75% de la linfa, en especial de los cuadrantes externos de las mamas, drena hacia los nódulos linfáticos axilares; inicialmente en su mayoría a los nódulos pectorales o anteriores. No obstante, una porción de linfa puede drenar directamente a otros nódulos axilares o incluso a los nódulos interpectorales, deltopectorales, supraclaviculares o cervicales profundos inferiores. La mayor parte de la linfa restante, en particular de los cuadrantes mamarios mediales, drena hacia los nódulos linfáticos paraesternales o hacia la mama opuesta. Mientras que la linfa de los cuadrantes inferiores puede pasar profundamente hacia nódulos linfáticos abdominales (nódulos linfáticos frénicos inferiores subdiafragmáticos). (Moore, 2010, p. 99)

1.1.4. Nervios de la mama

“Los nervios de la mama derivan principalmente de ramos cutáneos anteriores y laterales de los nervios intercostales 4 y 6. Estos ramos de los nervios intercostales atraviesan la fascia del pectoral que recubre el pectoral mayor, para alcanzar el tejido celular subcutáneo y la piel de la mama”. (Harris, 2010, p. 7).

Los ramos de los nervios intercostales conducen fibras sensitivas de la piel de la mama y fibras simpáticas hasta los vasos sanguíneos de las mamas y el músculo liso en la piel que las recubre y los pezones.

1.2. Axila

La axila o sobaco es la zona del cuerpo humano que se encuentra debajo de la unión entre el hombro y el brazo; es de forma piramidal. Posee un continente y un contenido; su continente está dado por las paredes que delimitan la región (músculos) y el contenido principal es la arteria axilar, la vena axilar y los troncos secundarios del plexo braquial.

Hoppenfeld (Rev. Ed, 2002) sostiene que en consecuencia a la descripción se brinda 6 partes: un vértice (formado por la clavícula, borde posterior de la primera costilla y borde superior de la escápula. El espacio entre estos tres huesos se considera la “entrada de la axila” por donde pasan todos los vasos y nervios hacia el miembro superior), una base (integrada por la piel de la axila, la aponeurosis superficial y aponeurosis axilar, continuación de la fascia pectoral) y cuatro paredes de tejido blando.

1.2.1. Límites de la axila

- **Vértice:** formado por la clavícula, borde posterior de la primera costilla y borde superior de la escápula.
- **Base:** Integrada por la piel de la axila, la aponeurosis superficial y la aponeurosis axilar, continuación del pectoral.
- **Pared Anterior:** Consta de los músculos pectoral mayor y menor, está inervada los troncos anterointerno y anteroexterno del plexo braquial. El pectoral Mayor nace y se inserta en el borde externo de la clavícula, mientras que el pectoral Menor, nace de la segunda a la quinta costilla y se inserta en la apófisis coracoides.

- **Pared Posterior:** Está formada por tres músculos que de arriba abajo son subescapular, redondo mayor y dorsal ancho. Inervados por el tronco posterior del plexo braquial. El subescapular, nace en la fosa subescapular y se inserta en la tuberosidad menor del húmero o troquín. El redondo mayor se origina en el ángulo inferior del omóplato y se inserta en el labio interno de la corredera bicipital. El dorsal ancho, se origina en las apófisis espinosas de las 6 últimas vértebras lumbares y de las 5 vértebras lumbares, cresta sacra, aponeurosis lumbar, tercio posterior de la cresta iliaca y cara externa de las 4 últimas costillas para insertarse en el fondo de la corredera bicipital.

- **Pared Lateral:** Consta de dos músculos, el del coracobraquial y la porción corta del bíceps braquial, están inervados por el tronco lateral anterior del plexo braquial. El músculo coracobraquial se origina desde la apófisis coracoides y se inserta en el tercio medio de la diáfisis humeral. El bíceps braquial se origina desde la apófisis coracoides en un tendón en común con el coracobraquial y se inserta después de unirse con la porción larga del bíceps en la tuberosidad bicipital del radio (Kendall 2008. p. 235)

- **Pared Medial:** Está formada por las digitaciones superiores del músculo serrato mayor y se encuentra inervada por los troncos primarios anteriores del plexo braquial. El serrato mayor nace por una serie de digitaciones en la cara externa de las 9 primeras costillas y se inserta en el borde vertebral o interno de la escápula.

1.2.2. Aponeurosis Profunda

Así como la axila está integrada por dos masas musculares, necesita dos capas aponeuróticas profundas distintas y una vaina axilar. Una capa que cubre al músculo pectoral mayor, *la aponeurosis pectoral*, y la otra destinada al pectoral menor, *la aponeurosis clavipectoral*.

La *Aponeurosis Pectoral* envuelve al músculo pectoral mayor y se extiende a partir del borde inferior de este músculo para convertirse en *aponeurosis axilar*; inmediatamente se continúa con la aponeurosis del dorsal ancho hacia afuera con la del revestimiento del brazo.

La *Aponeurosis claviopectoral* se extiende desde la clavícula hacia arriba a la aponeurosis axilar por abajo. Rodea los músculos subclavios y pectoral menor entre los cuales se ensancha para formar la *aponeurosis coracoclavicular*, se encuentra perforada por la vena cefálica, los vasos acromiotorácicos y los nervios el pectoral menor. Después de desdoblarse en torno a este último músculo, se fusiona con la aponeurosis axilar para formar *el ligamento suspensorio de la axila*.

La vaina axilar es una prolongación de la capa profunda de la aponeurosis cervical profunda que envuelve los vasos axilares y ramas del plexo braquial. Se prolonga en distancias que varían según los casos en el interior de la axila. (Copeland, 2000, p. 57)

1.2.3. Estructuras blandas importantes de la axila

Vena axilar

- Vena Cefálica
- Vena toracoepigástrica

Arteria Axilar

- Primera porción
 - a. Torácica superior
- Segunda porción
 - a. Acromiotorácica
 - b. Mamaria externa o Torácica inferior
- Tercera porción
 - a. Subescapular
 - b. Circunfleja anterior
 - c. Circunfleja posterior

Plexo Braquial

- Tronco Anteroexterno
 - Nervio del pectoral mayor o torácico anterior mayor
 - Musculocutáneo
 - Raíz externa del mediano
- Tronco Anterointerno
 - Nervio del pectoral menor o torácico anterior menor

- Raíz interna del mediano
- Cubital
- Nervio braquial cutáneo externo
- Nervio accesorio del braquial cutáneo interno
- Tronco Posterior
 - Nervios subescapulares
 - Nervio axilar o Circunflejo
 - Nervio Radial

1.2.4. Nervios de la Axila (Osborne, 2010, p.8)

- **Toracodorsal:** se extiende diagonalmente hacia caudal y lateral a través del tejido areolar que está por encima del músculo subescapular y luego entra por el músculo dorsal ancho.
- **Torácico Largo o del Serrato mayor:** se ubica en la pared medial de la axila, se origina en los pares cervicales C5, C6 y C7. Perfora el músculo escaleno medio, pasa por detrás del plexo braquial en la axila, donde corre a lo largo de la pared interna enviando ramas a las digitaciones del músculo serrato mayor.
- **Pectoral menor:** se encuentra rodeando el borde lateral del músculo pectoral menor, inerva al pectoral menor y el tercio inferior del músculo pectoral mayor.
- **Intercostobraquial:** rama cutánea lateral del segundo nervio intercostal, atraviesa el músculo intercostal y serrato mayor en el segundo espacio intercostal. Este nervio cruza la base de la axila para entrar en el brazo.

Capítulo 2.

El Cáncer de mama y los distintos métodos de Reconstrucción

“El que no sabe lo que busca, no entiende lo que encuentra” (Claude Bernard, 1878)

2.1. Cirugía Plástica

La más nombrada de todas es, sin duda alguna, la cirugía plástica, ya que es muy requerida por pacientes que sufren de deformaciones o anomalías en el cuerpo. Muchas personas la confunden con la cirugía estética, pero su nombre que contiene la palabra “plástica” ya nos indica cuál es su función. Su nombre deriva de “la palabra griega -plastikos- la cual significa transformar o moldear. Y esto es justamente lo que se logra con esta intervención quirúrgica, el modificar aspectos físicos que no se encuentren proporcionados con el resto del cuerpo” (Andrades, 2005, p. 8).

A este tipo de cirugía se la considera como una rama de la medicina, ya que muchas veces es la solución para las personas que han sufrido un accidente o traumatismo, que les produjo una deformación en alguna parte del cuerpo. A estos pacientes se los somete a este tipo de cirugía, donde los médicos profesionales intentan, mediante técnicas estudiadas, poder modelar la zona a tratar y perfeccionarla lo mejor posible.

Es importante mencionar, que las cirugías plásticas también son practicadas en personas que no tienen ningún problema de salud, pero que se encuentran desconformes con alguna parte de su cuerpo. Es decir, que se le da fines estéticos. Generalmente, la gran mayoría de mujeres, tienen algún aspecto físico con el que están insatisfechas y para mejorarlo recurren a un cirujano plástico que pueda hacer el trabajo.

La cirugía plástica es el inicio de donde nacen las otras ramas de la cirugía, como la estética, la reparadora o reconstructiva y la de quemadura. Ya que la idea es que el resultado de estas intervenciones quirúrgicas sean lo más naturales posibles, devolviéndole al paciente funcionalidad y estética.

2.1.1. Cirugía Reconstructiva

“La cirugía reconstructiva se basa mayormente en corregir defectos provocados muchas veces por lesiones, accidentes o hasta en algunos casos enfermedades como es el de cáncer de mama” (Weinzweig, 2011, p. 993). De este modo, la cirugía plástica reconstructiva se encarga de mejorar las funciones de los órganos dañados y los trata de mejorar visualmente, es decir devolverle no solo su funcionalidad, sino también mejorar su apariencia.

2.1.1.1. Mamoplastia Reconstructiva

Desde la era de los griegos, las mamas, fueron consideradas como una zona impregnada de sensualidad y erótica de la mujer, por lo cual están inevitablemente asociadas a la belleza femenina. “La reconstrucción de mama es un procedimiento quirúrgico que consiste en crear una mama lo más similar posible a la que ha sido extirpada debido a un cáncer u otra enfermedad” (Caldeón, 2003, p. 60).

“Cuando una mujer sufre cáncer de mama no siempre es posible que conserve el pecho. Pero, en general, casi todas las mujeres que se han sometido a una mastectomía pueden optar a una reconstrucción mamaria” (Carranza, 2013). La reconstrucción se iniciará pasado un tiempo pautado por el cirujano.

En algunas pacientes que presentan otros problemas médicos, como obesidad o hipertensión puede ser recomendable posponer la reconstrucción. Así mismo, las fumadoras deben saber que el proceso de cicatrización puede resultar más largo y difícil.

La cirugía reconstructiva mamaria ha avanzado considerablemente y son diversas las técnicas empleadas, desde introducir una prótesis de gel de silicona hasta implantar una porción de tejido autólogo. El cirujano consigue que la mama reconstruida se aproxime a la natural, en tamaño, forma y textura. Los resultados son cada vez más naturales y la cirugía es menos traumática que hace algunos años atrás. No es extraño que, además de reconstruir la mama, se proceda a remodelar la mama sana para que exista un equilibrio estético entre ambas.

Es importante recalcar, que el mayor beneficio de esta operación permite a la paciente recuperar un equilibrio psicológico y la satisfacción corporal que en muchas ocasiones se pierde por culpa de la enfermedad. El verse de nuevo el cuerpo completo facilita la vuelta a una vida normal y completa.

2.2. Cáncer Mamario

El cáncer de mama es una proliferación maligna de las células epiteliales que revisten los conductos o lobulillos de la mama. Es una enfermedad clonal; donde una célula individual producto de una serie de mutaciones somáticas o de línea germinal adquiere la capacidad de dividirse sin control ni orden, haciendo que se reproduzca hasta formar un tumor. (Rosai, 2013, p. 1681)

El cáncer originado primariamente en la mama, ya sea en células de los conductos o lobulillos, crece invadiendo según las siguientes posibilidades: infiltrando directamente en el parénquima mamario, por diseminación a lo largo de los conductos de la mama y luego diseminándose a través de ellos a los ganglios linfáticos regionales. El tumor resultante, que comienza como anomalía leve, pasa a ser grave, invade tejidos vecinos y, finalmente, se propaga a otras partes del cuerpo.

2.2.1. Incidencia

El cáncer de mama, es una de las enfermedades más comunes en la población femenina; incluso el 1% de todos los canceres mamarios puede presentarse en hombres. En Colombia, el cáncer mamario es el segundo más frecuente en mujeres, después del de cérvix, lo cual hace de esta patología la principal causa de muerte de mujeres de entre los 15 y los 54 años de edad. (Cueva, Yopez, 2005, p.133)

María Isabel Roldós (2014), presidenta de *La Secretaria de Salud del Ecuador*, manifestó que “el cáncer de mama es considerada la primera causa de muerte en las mujeres ecuatorianas con una tasa de 35,4%, seguido del cáncer de piel con el 32%”.

En el Ecuador las cifras han sobrepasado los 6000 millones de mujeres diagnosticadas con cáncer al año. En SOLCA, existen 561 pacientes diagnosticadas

con cáncer de mama, detonando así que 3 de cada 10 mujeres son sometidas a una mastectomía parcial o subcutánea, mientras que 4 de cada 10 a una mastectomía radical (Hospital de Solca, 2014).

En el Distrito Metropolitano de Quito, según datos del Instituto Nacional de Estadística y Censos (INEC, 2012) 8 de cada 100 mujeres de entre 25 y 64 años, fallecen por cáncer de mama. Esto evidencia que en las mujeres que habitan en la ciudad capital este tipo de cáncer es el que tiene más alta incidencia.

2.2.2. Fisiopatología

El cáncer mamario tiene inicio en el epitelio glandular de origen embrionario ectodérmico. Este tejido epitelial se reproduce y recambia con frecuencia, y es altamente sensible a cambios hormonales, tal grado de actividad es la oportunidad de aparición de mutaciones celulares malignas. (Villegas, 2012, p. 501)

El grado de respuesta celular a los influjos estrogénicos puede medirse en los especímenes de patologías y es de utilidad clínica (prueba de receptores estrogénicos). Si los receptores son negativos el tumor es de peor pronóstico, si es positivo se pueden dar antiestrogenivos (tamoxifeno) ayudando al tratamiento y disminución de morbilidad.

La enfermedad suele iniciarse como hiperplasia con atipias que evoluciona a neoplasia intraepitelial o carcinoma *in situ* que, luego de traspasar la membrana basal, se irá acompañando de cambios en el tejido conectivo y lobulillar, convirtiéndose en carcinoma invasivo que se puede asociar de masa palpable después de un tiempo considerable, que se ha estimado en siete años, cuando llega a invadir vasos con trombos neoplásicos y dar metástasis linfáticas o sistémicas.

A mayor tamaño tumoral peor pronóstico, las alteraciones progresivas descritas, no ocurren de manera uniforme en toda la mama y el grado de alteraciones del epitelio puede variar con áreas de carcinoma invasor intercalados en áreas de epitelio carcinomatoso no invasor (intraepitelial), hiperplasia atípica o aun tejido normal.

El carcinoma más frecuente es ductal y ocurre en el 80% de los casos, se ubica en los conductos de drenaje de la glándula, en algunos casos cuando está cerca de la piel puede invadir la areola dando el aspecto eczematoso de la enfermedad de Paget. (Villegas, 2012, p. 501)

En estos estadios iniciales, antes de ser palpable el *carcinoma ductal* puede acompañarse de depósitos calcificados detectables por mamografía, de ahí la importancia de este método de diagnóstico precoz en etapas en que el cáncer es curable. Las calcificaciones se originan en los detritus celulares y secreciones dentro de los ductos mamarios, clásicamente son menores de 1 mm y se presentan en grupos de cinco o más en patrones de racimos, lineares, ramificaciones y difuso.

Los tipos histológicos pueden ser variados, siendo el segundo en frecuencia el lobular (15%-20%) que se origina en las células glandilares propiamente dichas y tienen tendencia a ser multifocal, no tiene calcificaciones por lo que su diagnóstico es más tardío, se presenta en mujeres más jóvenes. Podría ser detectado por autoexamen en etapas tardías o por resonancia nuclear magnética en etapas tempranas.

El carcinoma ductal infiltrante, que por histología está acompañado de metaplasia ósea o cartilaginosa y células en anillo de sello, es de peor pronóstico. Las verdades de alto grado o “comedo” son más agresivas. Se consideran de mejor pronóstico los de tipo medular, papilar y coloide.

La invasión celular maligna por vía linfática, alcanza siempre un primer ganglio linfático (centinela) antes de distribuirse en los niveles ganglionares más altos. “La ausencia de ganglios positivos es de buen pronóstico, que llega a ser moderado con uno a tres ganglios axilares comprometidos y malo con cuatro o más ganglios invadidos”. (Rosai, 2013, p. 1681)

Aunque la mayoría de lesiones malignas aparecen después de los 50 años, se ha encontrado peor pronóstico en mujeres de 35 años usualmente asociado a alteraciones genéticas del tipo BRCA1 y BRCA2².

² Son dos genes de susceptibilidad de alta penetrancia, que si se ven afectados por mutaciones germinales, se asocian con alto riesgo de cáncer mamario durante toda la vida.

2.2.3. Cuadro clínico

El aspecto más importante a tener en cuenta es que el cáncer puede estar presente en la ausencia total de síntomas y es en esta etapa en la que se debe diagnosticar para tener efecto positivo y de esta manera reducir los índices de mortalidad.

La masa palpable, indolora, adherida a planos, mal delimitada, con restricción cutánea, ulceración, adenopatías axilares, adenopatías supraciaviculares, telorrea y telorralgia, puede hacer parte de un cuadro clínico florido del cáncer avanzado incurable. El tamaño de la masa debe ser medido lo mismo que las características tumorales y cantidad de nódulos axilares. (Harris, 2004, p. 21)

2.2.4. Factores de Riesgo

No se conocen las causas precisas del cáncer de seno y nadie puede decir quién lo desarrollará. Pero algunos investigadores han encontrado algunas causas que pueden aumentar la posibilidad de contraerlo. Según Juan Rosai (2013) los factores de riesgo para cáncer mamario son:

1. País de Nacimiento
2. Historia Familiar
3. Historia menstrual y reproductiva
4. Enfermedad fibroquística e hiperplasia epitelial
5. Estrógenos exógenos
6. Agentes anticonceptivos
7. Tipo de dieta
8. Radiación ionizante
9. Aumento mamario
10. Peso corporal
11. Alcohol
12. Nivel socio económico y lactancia
13. Densidad del seno

2.3. Mastectomía

Una mastectomía es una cirugía para extirpar una o ambas mamas y se la realiza para tratar o para prevenir el cáncer de seno. La cirugía preventiva se practica solamente en pacientes de alto riesgo, existen básicamente cuatro tipos de mastectomía. El tipo de mastectomía realizada, determinará la complejidad y el número de etapas operativas requeridas para reconstruir el seno.

Tabla 1. Tipos de mastectomía

La mastectomía radical o Halsted	Implica la remoción del seno, el músculo pectoral y los contenidos de la axila en un bloque único de tejidos.
La mastectomía radical modificada o de Madden	Incluye la remoción del seno, pezón, areola y contenido de la axila, pero deja intacto el músculo pectoral.
La mastectomía simple	Es la remoción del seno, areola y pezón.
La mastectomía profiláctica	Considerada una medida preventiva para mujeres que se encuentran en situación de alto riesgo de cáncer de mama.

2.3.1. Reconstrucción inmediata y reconstrucción diferida.

La reconstrucción mamaria puede realizarse ya bien en forma inmediata tras la mastectomía, o en forma diferida luego de un lapso de tiempo, en general este lapso se encuentra en relación al tratamiento indicado por el oncólogo.

- a) La reconstrucción inmediata: se encuentra asociada a un número más alto de complicaciones, como necrosis tisular, deshinencias de suturas, seromas e infección, pero a pesar de esto proporciona un beneficio psicológico a la paciente.

Las complicaciones antes mencionadas se deben al adelgazamiento de los tejidos preservados, la tensión de la sutura y principalmente a que se deben efectuar varios procedimientos quirúrgicos dentro de un acto operatorio.

- b) En la reconstrucción diferida: nos encontramos con que la mujer mastectomizada debe convivir con ese aspecto hasta terminado su tratamiento oncológico y poder así proceder a la reconstrucción.

Las reconstrucciones, ya sean inmediatas o diferidas, se suelen realizar con prótesis mamarias de silicona o con tejidos autólogos, en algunos casos se deben

utilizar ambos métodos y se las denominan mixtas. Dentro de las reconstrucciones tenemos diferentes formas de reconstruir la nueva mama:

- Reconstrucción por medio de expansores tisulares.
- Reconstrucción por medio de colgajo dorsal.
- Reconstrucción por medio del colgajo abdominal.
- Reconstrucción por medio de epigástrico inferior.

2.3.2. Métodos Reconstructivos

2.3.2.1. Implantes mamarios

“Desde un punto de vista general, una prótesis es un cuerpo extraño formado por material inorgánico, que se introduce en el organismo con el fin de devolver alguna característica perdida, ya sea tanto en su forma como en su función” (Andrades,2005,p. 17).

Los implantes mamarios van encaminados a mejorar o restablecer la morfología de las mamas, aumentando su volumen o restableciendo su forma en los casos en los que la mujer ha sido sometida a una mastectomía.

Tabla 2. Tipos, envoltura y contenido de un implante mamario

IMPLANTES MAMARIOS		
Tipos de implantes mamarios	Solucion saliana (expansores Tisulares)	Silicona, Poliuterano
Envoltura	Lisa	Texturizada
Contenido	Gel de silicona	Solución salina
Forma	Redondos	Alargados como pera o gota
Tamaño de los implantes	150- 300ml	400- 700ml

Fuente: Fundamentos de Cirugía Plástica (Villegas, 2012)

Elaborado por: Yadira Aguinaga

2.3.2.1.1. Contractura Capsular en implantes mamarios

Es la respuesta cicatricial exagerada a un cuerpo extraño protésico. Su frecuencia puede variar del 1% hasta al 12% dependiendo de los parámetros de medición y tiempo de seguimiento. (Haddad, 2014, p. 488)

Puede aparecer en los primeros meses después de la cirugía, pero también verse muchos años después del procedimiento.

Todo implante sufre en el cuerpo algún grado de encapsulamiento, pero la mayoría de veces sin ninguna implicación clínica. Baker, en 1975 propuso la clasificación más conocida hasta nuestros días.

Tabla 3. Grados de encapsulamiento

Grado 1	No se palpa capsula.	La mama tiene el mismo grado de dureza que una no operada
Grado 2	Mínima dureza.	La mama es menos blanda, el implante se palpa, pero no es visible.
Grado 3	Moderada dureza.	El seno es duro, el implante se palpa fácilmente y se puede ver.
Grado 4	Contractura severa.	El seno es duro, doloroso, frio, distorsión marcada

Fuente: Fundamentos de cirugía plástica (Villegas, 2012)

Elaborado por: Yadira Aguinaga

2.3.2.1.2. Expansión Tisular

“Los expansores tisulares son prótesis de siliconas expandibles con suero fisiológico, estos van a permitir la expansión progresiva de los tejidos, bajo los cuales se pondrá el implante, se pueden utilizar tanto en reconstrucción diferida como en la inmediata” (Fine y Mustoe, 2007, p. 612).

Este tipo de expansión está indicada cuando se han efectuado mastectomía subcutánea, simple y radical modificada.

Es importante que los tejidos preservados se encuentren en buen estado para ser expandidos. Estos deben estar blandos y bien irrigados, con buen grosor y no encontrarse adheridos al plano osteocondral.

En un reconstrucción inmediata la vía de ingreso del expansor será por la cicatriz de la mastectomía, en cambio en la diferida se introduce por medio de una incisión en la parte lateral de la cicatriz de la mastectomía.

Una vez introducido el expansor se debe completar su llenado, para complementar el proceso de expansión tisular. Este llenado se lleva a cabo mediante una inyección percutánea de suero fisiológico a través de un mecanismo valvular, la cual se localiza mediante un imán. (Nebril, 2013, p. 280)

El llenado de este expansor se hace de forma gradual, aproximadamente de una por semana, la cantidad de solución inyectada en cada periodo va a depender de la necesidad de expansión y de la tolerancia de la paciente.

Una vez alcanzado el volumen deseado del expansor, este suele mantenerse entre 2 y 3 meses y una vez finalizado este periodo se procede al cambio del expansor por una prótesis de silicona y posteriormente se procede a la reconstrucción de la areola y el pezón.

2.3.2.2. Tejido Autólogo

“La transferencia de tejido autólogo es el único método que ofrece la posibilidad de simular satisfactoriamente la forma, la caída y la consistencia de la mama”. (Fine y Mustoe, 2007, p. 615).

Tabla 4. Tipos de Tejido Autólogo

<p>Reconstrucción con colgajo miocutáneo del Músculo Dorsal Ancho</p>	<ul style="list-style-type: none"> • Ofrece la posibilidad de corregir los defectos cutáneos asociados al uso del implante. • Se utiliza tejido graso con un pequeño paquete cutáneo del dorsal ancho, y luego se coloca en la mama generalmente debajo del músculo pectoral.
<p>Reconstrucción con colgajo miocutáneo transverso del recto abdominal</p>	<ul style="list-style-type: none"> • Esta técnica recurre a la piel y tejido graso del abdomen inferior para reemplazar a la piel (pezón-aréola y del punto de biopsia) y al tejido mamario. • Este colgajo tiene dos aportes sanguíneos: el de los vasos epigástricos superiores y los vasos epigástricos inferiores.
<p>Reconstrucción con colgajo miocutáneo transverso libre del recto abdominal</p>	<ul style="list-style-type: none"> • En esta técnica se utiliza el tejido de la zona abdominal media obteniendo así un aporte Sanguíneo primario fiable de los vasos epigástricos inferiores. • Se sacrifica al menos un músculo recto para luego tunelizarlo subcutáneamente.
<p>Reconstrucción con colgajo miocutáneo transverso libre bilateral del recto abdominal</p>	<ul style="list-style-type: none"> • El colgajo se divide en la parte central y se exponen los pedículos epigástricos, se debe tratar de incluir el tejido periumbilical para obtener mejor aporte sanguíneo. • Este tipo de reconstrucción requiere de la existencia de una gran cantidad de tejido abdominal inferior.
<p>Reconstrucción con colgajo perforante epigástrico inferior profundo</p>	<ul style="list-style-type: none"> • Es una modificación del TRAM libre, cuando se realiza este colgajo se disecan uno o más vasos perforantes encargados de la irrigación de la piel y grasa del abdomen inferior, separándolos del músculo recto (a veces pueden lesionarse los nervios de este músculo).

Fuente: Cirugía Oncológica de la mama: Técnicas Oncoplásticas y Reconstructivas (Nebril, 2013)

Elaborado por: Yadira Aguinaga

2.4. Técnicas operatorias

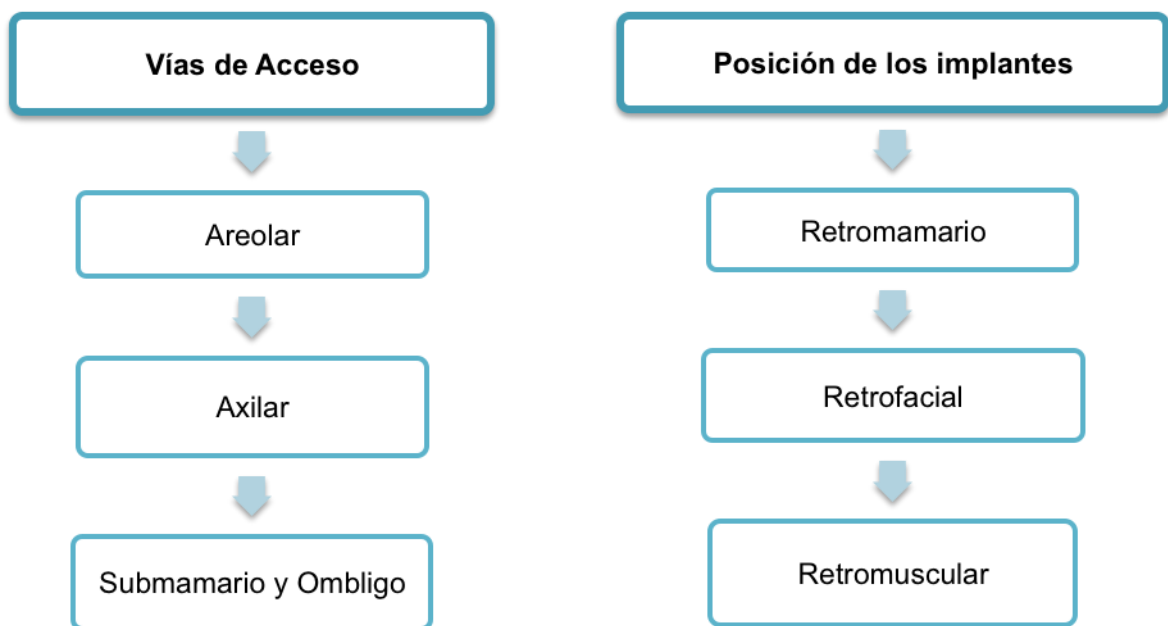
José Luis Haddad (2014) sostiene que este procedimiento puede practicarse por diversas vías, dependiendo de cada caso en particular. Las vías más comunes son:

- La vía areolar: la areola es aquella zona de piel oscura que se encuentra alrededor del pezón, de tal manera que haciendo la incisión en este límite, entre la piel oscura y la piel clara, se obtendrá una cicatriz que puede llegar a ser casi imperceptible.
- La vía axilar o trans axilar: esta vía permite colocar los implantes, exclusivamente en pacientes cuyos senos no tengan ningún tipo de ptosis (senos caídos),

utilizando como sitio para el abordaje, alguno de los pliegues más profundos de la axila, de tal manera que se obtiene una cicatriz bastante oculta, sin relación con los senos y de muy buena calidad.

- La vía submamaria: algunos cirujanos prefieren utilizar el surco que se forma debajo del seno como vía de acceso para colocar las prótesis, debido a la facilidad técnica que esta ofrece. (p. 484)

Tabla 5. Vías de acceso de reconstrucción de mama



Fuente: Fundamentos de Cirugía Plástica (Villegas, 2012)

Elaborado por: Yadira Aguinaga

En cualquiera de las vías utilizadas, es mandatorio lograr adecuada hemostasia y en algunos pacientes será necesario el uso de drenajes a succión para prevenir la formación de hematomas.

2.5. Complicaciones de la mamoplastia de aumento post mastectomía

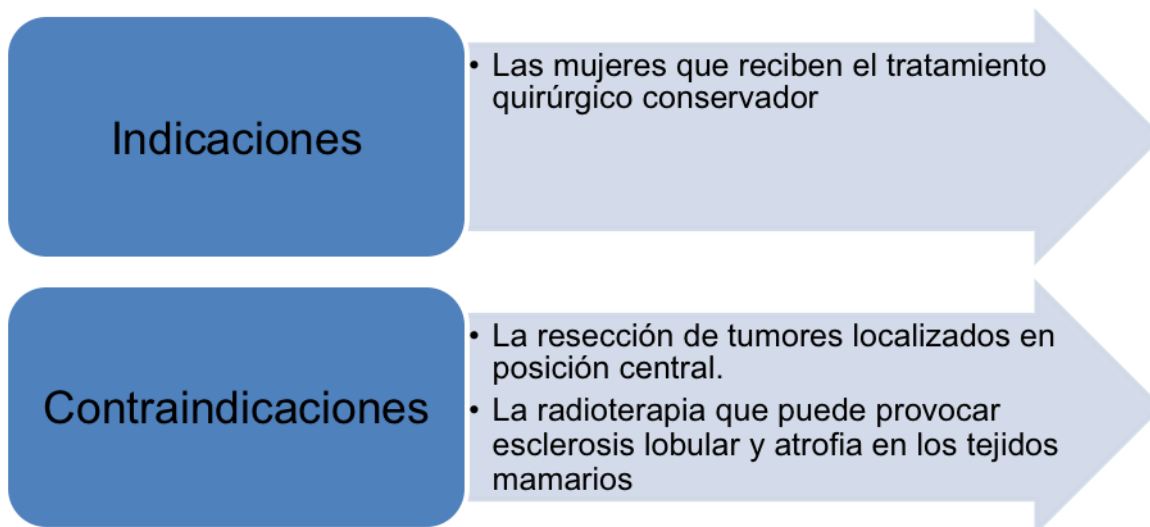
“Se define como complicación quirúrgica cualquier evento adverso que se presente después de un procedimiento quirúrgico y que puede cambiar el curso habitual de la cirugía durante el acto quirúrgico” (Henriksen, 2005)

El aumento mamario es un procedimiento altamente exitoso y predecible, con alto grado de satisfacción para pacientes y cirujanos; sin embargo, como cualquier acto operatorio tiene cierto grado de impredecibilidad y aparecen algunas complicaciones. Aunque los datos epidemiológicos sobre las complicaciones después de una reconstrucción de mama en Ecuador son escasos. Según datos recopilados por *Sociedad Ecuatoriana de Cirugía plástica* (2012) las complicaciones más frecuentes son: hematomas, seromas, infecciones, alteraciones de la sensibilidad, contractura capsular, salida inadvertida por filtrado de gel de silicona y adenitis por el gel de silicona, desplazamiento de los implantes, arrugas visibles, desinfladas y rupturas.

2.5.1. Lactancia

La extensión y localización de la cirugía puede afectar a la normal anatomía que se requiere para una lactancia exitosa. Las pacientes con cáncer de mama pueden experimentar un crecimiento mamario asimétrico durante el embarazo en el que la mama afectada no experimenta hipertrofia pero pueden tener disminución de la secreción láctea y problemas de alimentación con el lactante ya que éste puede preferir la mama no tratada.

Tabla 6. Indicaciones y contraindicaciones de la lactancia después de una cirugía reconstructiva en pacientes con cáncer de mama.



Fuente: Fundamentos de Cirugía Plástica (Villegas, 2012)

Elaborado por: Yadira Aguinaga

2.5.2. Concepción y embarazo

Es importante considerar el hecho de que después de todos los tratamientos que se realizan para el cáncer, dependiendo el tipo y la gravedad, las mujeres experimentan una disfunción menstrual u hormonal lo cual dificultaría el proceso de embarazo.

Durante el transcurso de tratamiento y reconstrucción, las pacientes de cáncer de mama pueden recibir un método que dañe su fertilidad o pueden prorrogar la gestación hasta una edad mayor. (Bustein y Winer, 2008, p. 1115)

Por lo tanto, las mujeres que deseen quedar embarazadas deben afrontar una “ventana reducida de oportunidades” debido a las quimioterapias o radioterapias a las que muchas mujeres son sometidas.

2.5.3. Calidad de vida y funcionalidad sexual

El impacto de la enfermedad y el tratamiento en la sexualidad era rara vez discutido y abordado, pero en la actualidad el foco de atención sobre este tema ha

crecido debido a que el tratamiento provoca notables problemas en esta área funcional.

Si bien, la actividad sexual se puede reiniciar de manera rápida después de la cirugía una vez que cierran las heridas, ésta se puede ver afectada por diversos factores como la edad de la mujer o la alteración de la imagen corporal.

“Un 60% de las mujeres tratadas de cáncer de mama, presentan una disfunción sexual y un porcentaje del 3% al 5% de las pacientes tiene disminución transitoria de la sensación del pezón, que se recupera en días o semanas”. (Harris, 2009, p.1106)

Según Hershman y Loprinzi (2009), los problemas más frecuentes pueden ser que las mujeres se sienten menos atractivas, libido disminuido, lubricación pobre, anorgasmia, dispareunia e insatisfacción sexual. (p. 997)

La disfunción tiende a empeorar durante los primeros años de tratamiento y mejora más adelante, alrededor de 1 y 3 años, dependiendo de cada mujer.

2.5.4. Aspecto Biopsicosocial

Meyerowitz, en un estudio realizado en 1980, delimitó el impacto biopsicosocial del cáncer de mama en tres grandes áreas:

1. **Molestias Psicosociales:** ansiedad, ira y depresión.
2. **Cambios en los patrones vitales:** como consecuencia del malestar físico, trastornos matrimoniales o sexuales y alteración del nivel de actividad.
3. **Miedos y preocupaciones:** pueden provocar recaídas e incluso hasta suicidios.

Aunque las mujeres diagnosticadas hoy en día pueden tener más opciones de tratamiento y recursos asistenciales, las preocupaciones psicológicas siguen siendo las mismas.

Es común, que todas las mujeres se encuentren confrontadas por las preocupaciones acerca de la amenaza que el cáncer supone para la vida y la salud futura, los miedos a una potencial desfiguración o discapacidad, así como la tensión derivada del tratamiento.

“Estas sensaciones son más pronunciadas en las mujeres más jóvenes debido a que pueden sentir alteración de su papel social y profesional. Hecho que no ocurre con mujeres de edad avanzada, puesto que pueden experimentar menos angustias debido a sus experiencias vitales incluida la familiaridad” (Harris, 2010, p. 1057)

2.6. Seguimiento periódico de la paciente con reconstrucción mamaria

El médico oncólogo y el personal de salud atenderán pacientes sometidas a las diferentes reconstrucciones, a quienes se les dará consejería adecuada con relación a la evolución normal y patológica de cada técnica, además de las posibles complicaciones más frecuentes.

Según Rowland y Massie (2010), un seguimiento óptimo debe atender las necesidades de las mujeres periódicamente en los siguientes campos: supervisión, consultoría, pruebas genéticas, detección y tratamiento de tumores secundarios o diseminación de cáncer hacia otras áreas, complicaciones del tratamiento, alteraciones fisiológicas y problemas psicosociales. (p. 1069)

La crisis del cáncer propicia a menudo una situación de receptividad que los profesionales de la atención sanitaria pueden proporcionar a los pacientes mediante mensajes educativos y apoyo para optar formas de vida saludables. Además de animar a las mujeres para que se hagan cargo de todo lo que sea posible en sus vidas.

2.7. Radioterapia

2.7.1. Efectos adversos sobre la piel

La radioterapia es la disciplina de la medicina que utiliza las radiaciones ionizantes con fines terapéuticos. Su mecanismo de acción se basa en el daño directo e indirecto del ADN celular que produce alteraciones funcionales y/o estructurales y en último término la muerte celular.

La forma más habitual de administrar la radioterapia externa es a través de unos dispositivos denominados aceleradores lineales. El mayor inconveniente de la radioterapia es que no actúa solo sobre el tejido cancerígeno, sino que lo hace también sobre tejido no cancerígeno. (Matorras, 2003, p. 107)

Cuando se va a reconstruir posteriormente la mama, la radioterapia puede empeorar el estado y la calidad de la piel y puede malograr la reconstrucción mamaria. Cuando se ha aplicado radioterapia, la piel puede haber sido quemada; es frecuente encontrar la piel mucho más fina y adherida y con falta de su lubricación natural.

En las zonas irradiadas la circulación linfática se encuentra disminuida o anulada. La radioterapia puede desencadenar o agravar un linfedema debido a la fibrosis o adherencias que pueden aparecer.

Según Matorras (2003), las radiaciones provocan fibrosis de la piel y tejido subcutáneo, telangectacias, atrofia de la dermis, alteraciones funcionales de glándulas sudoríparas y sebáceas, necrosis, carcinogénesis, alteraciones en el proceso de cicatrización (efecto tóxico sobre los fibroblastos que altera la síntesis de colágeno y la remodelación de la cicatriz) y elevada tasa de contractura capsular.

La piel del área tratada puede sufrir alteraciones a lo largo del tratamiento, muy similares a una quemadura solar. Tras dos o tres semanas de radioterapia aparece una coloración rojiza o eritema en la piel de la zona.

Según avanza el tratamiento, esa área va adquiriendo una coloración más pigmentada y oscura. Suele desaparecer tras finalizar la terapia. Es fundamental tener un cuidado especial de la zona desde el momento de inicio del tratamiento. (Wong, 2010, p. 598)

2.8. Detección y prevención primaria del cáncer

Las posibilidades de prevención primaria son limitadas sino se producen cambios sociales de envergadura, según Copeland (2000) las medidas pueden ser: prevenir la irradiación innecesaria del tórax o de las mamas, amamantar o dar de lactar a los hijos, reducción de comidas chatarras en la dieta.

La autoexploración sistemática puede permitir que la mujer detecte bultos en esa primera fase. A pesar de que aún no se ha probado que ello reduzca el índice de mortalidad por cáncer de mama o que sea igual de eficaz a la hora de detectar cáncer precoz que una mamografía sistemática, la autoexploración permite la detección de tumores más pequeños de los que un médico o una enfermera son capaces de detectar, porque esta maniobra se repite con regularidad y la mujer se familiariza más con sus senos. (Copeland, 2000, p. 320)

2.8.1. Autoexploración mamaria

1. Una vez de pie frente al espejo, observar las mamas. Por lo general éstas difieren ligeramente en tamaño. Buscar cambios en la diferencia de tamaño entre las mamas y cambios en los pezones, como un hundimiento (pezón invertido) o una secreción. Buscar rugosidades o depresiones.
2. Observando atentamente en el espejo, entrelazar las manos por detrás de la cabeza, y presionarlas contra ella. Esta posición ayuda a detectar los sutiles cambios que puede provocar el cáncer. Buscar cambios en la forma y el contorno de las mamas, sobre todo en la parte inferior de cada una.
3. Colocar las manos firmemente sobre las caderas e inclínese ligeramente hacia el espejo, llevando hombros y codos hacia adelante. Nuevamente, buscar cambios en la forma y el contorno de las mamas.

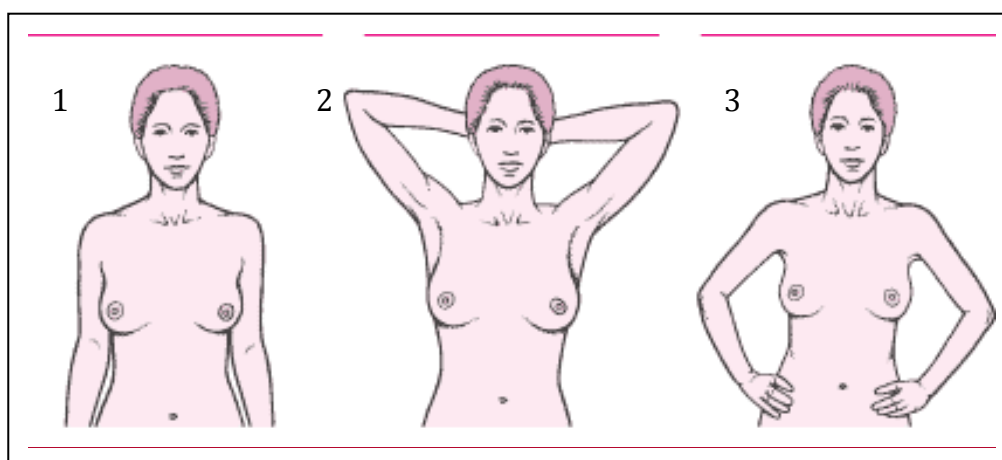


Fig. 5. Primeros pasos de autoevaluación

Fuente: MSD Ecuador (2010)

Autor: Merck Sharp & Dohme Corp

Muchas veces es mejor realizar la siguiente etapa del examen en la ducha porque las manos se deslizan con facilidad sobre la piel mojada y resbaladiza.

4. Levantar el brazo izquierdo. Usando tres o cuatro dedos de la mano derecha, examine la mama izquierda detalladamente con la parte plana de los dedos. Moverlos trazando pequeños círculos alrededor de la mama, comenzando por el borde externo, y acérquese gradualmente al pezón. Presionar con suavidad pero con firmeza para detectar cualquier bulto o masa inusuales bajo la piel. Asegúrese de revisar toda la mama. Así mismo, examinar con cuidado el área entre la mama y la axila, incluyendo esta última, y busque posibles bultos.
5. Comprimir un poco el pezón izquierdo y compruebe si se produce alguna secreción. (Consultar al médico si aparece alguna secreción en cualquier momento del mes, al margen de que haya sido durante una autoexploración mamaria.) Repetir los pasos 4 y 5 en la mama derecha, levantando el brazo derecho y con la mano izquierda.
6. Recostarse boca arriba con una almohada o una toalla plegada bajo el hombro izquierdo y coloque el brazo derecho sobre la cabeza. Esta posición aplana la mama y facilita su revisión. Repetir lo mismo para la mama derecha.

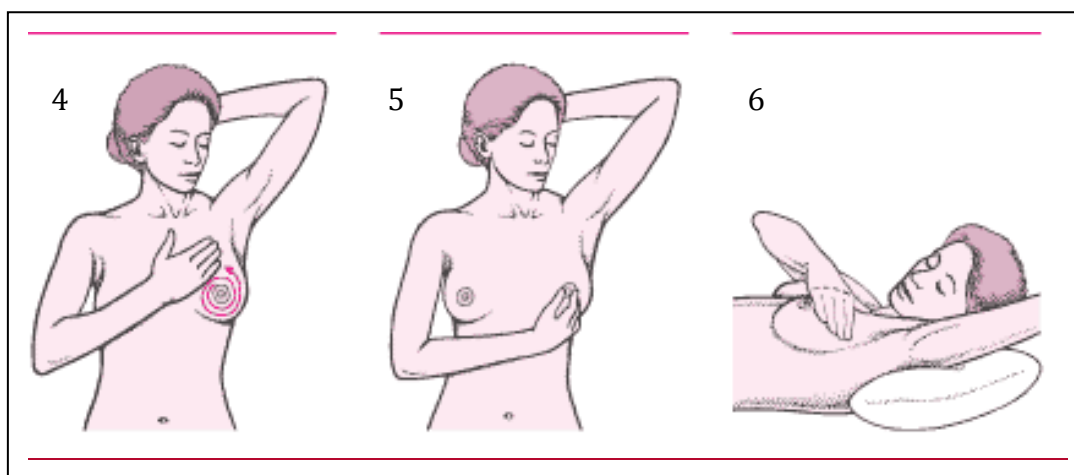


Fig. 6. Primeros pasos de autoevaluación

Fuente: MSD Ecuador (2010)

Autor: Merck Sharp & Dohme Corp

Asegurarse de examinar ambas mamas. Se debería repetir este procedimiento todos los meses y en la misma fecha, unos 2 o 3 días después de finalizada la menstruación, porque es menos probable que las mamas estén

sensibles o hinchadas. Las mujeres posmenopáusicas pueden escoger cualquier día del mes que les resulte fácil de recordar.

2.8.2. Exámenes que se pueden realizar para detección temprana

2.8.2.1. Mamografía

La mamografía (una exploración que utiliza rayos X de baja potencia para localizar zonas anormales en la mama) es una de las mejores técnicas para detectar el cáncer de mama en sus primeras fases; es un método lo bastante sensible como para poder detectar un cáncer en una fase precoz.

Por esta razón, esta prueba puede también indicar la presencia de cáncer cuando en realidad no lo hay (falso positivo) y, por lo general, es necesario efectuar nuevas radiografías al cabo de un tiempo para confirmar los resultados.

“La mamografía sistemática a intervalos de 1 a 2 años reduce las muertes por cáncer de mama de un 25 a un 35 por ciento en las mujeres de 40-50 años o más que no tienen síntomas” (Helvie, 2004, p. 103).

Sin embargo, es posible que falten datos contrastables porque el cáncer de mama se ha hecho más frecuente en mujeres jóvenes y, por tanto, se deberían implementar más medidas para la detección. Aunque es recomendable que las mujeres se hagan mamografías regularmente a partir de los 40 años; Smith (2011) señaló que actualmente las mujeres podrían realizarse mamografías a partir de los 30 años debido al incremento de incidencia de cáncer en pacientes jóvenes.

En algunos países se recomienda realizar mamografías cada 1 o 2 años entre los 40 y 49 años y anualmente a partir de los 50. En estudios realizados en mujeres sin síntomas, la mamografía detectó alrededor del 40 por ciento de los cánceres que no se descubrieron en la exploración física. No obstante, la mamografía no es infalible y puede dejar de detectar hasta un 25 por ciento de los cánceres de mama. (Harris, 2009, p.104)

Si se descubre un cambio que indique la existencia de un cáncer, se debe realizar una biopsia, mediante la cual se extrae quirúrgicamente un pequeño fragmento del tumor para examinarlo al microscopio.

2.8.2.2. Ecografía

La ecografía es una técnica de imagen que permite la exploración de tejidos blandos por medio de ondas ultrasónicas que van entre los 5Mhz-10Mhz” (Mendelson, 2007, p. 118). No forma parte de las pruebas sistemáticas de detección del cáncer de mama pero cuando se detecta un tumor, a veces se realiza una ecografía para tratar de diferenciar un tumor lleno de líquido (quiste) de una masa sólida. Esta distinción es importante porque los quistes habitualmente no necesitan tratamiento si la mujer no tiene ningún otro síntoma, pero una masa sólida suele requerir una biopsia.

Capítulo 3.

Tratamiento Fisioterapéutico

3.1. Exploración clínica de la mama.

El primer paso en la exploración de la mama es la realización de una cuidadosa historia Clínica Kinesioterapéutica. Es importante dejar constancia de los síntomas más frecuentes que relata la paciente en el postoperatorio. En cirugías reconstructivas son comunes quejas como dolor de espalda, dolor de hombros, dolor cervical y dolor de mamas o mastalgia y mastodinia.

Cuando el terapeuta físico inicia un tratamiento, después de haber tomado conocimiento del diagnóstico o y de las indicaciones médicas, es necesario proceder al examen físico del paciente.

El examen clínico tiene la finalidad de obtener un mejor conocimiento del paciente y de su afección, para que así, el terapeuta físico pueda establecer la modalidad exacta y adecuada del tratamiento en el post quirúrgico de la mamoplastia de aumento. Luego regularmente deberá controlar y comparar los progresos.

3.2. Historia y examen físico de la paciente con mamoplastia de aumento

3.2.1. Examen Cutáneo

Palpación de la piel.

- Sensación de quemaduras al tacto.
- Impresión de calambre
- Algias tenoperiósticas.
- Puntos dolorosos.
- Adherencias.
- Cicatriz.
- Contractura capsular.
- Irregularidades.
- Puntos Gatillo.
- Restricciones Miofaciales

3.2.2. Exámen Morfostático

Tipo morfológico

- Pícnico.
- Asténico
- Atlético.
- Peso y Talla

Exámen de frente

- Malformaciones.
- Altura de hombros

Exámen de espaldas

- Posición de la cabeza.
- Equilibrio Hombros

Exámen de perfil

- Hombros hacia delante.
- Ptosis.

3.2.3. Exámen articular

Se deberá examinar hombro y cuello, el exámen puede ser global (movimientos combinados) o analítico (articulación por articulación).

- Flexión.
- Extensión.
- Abducción.
- Aducción.
- Rotación Interna.
- Rotación Externa.

3.2.4. Exámen Muscular

En este caso mediremos la motilidad voluntaria y fuerza muscular y utilizaremos la escala Internacional.

0	Ninguna contracción	
1	Contracción Visible o perceptible sin movimiento	
2	Contracción que permite una amplitud normal del movimiento al eliminarse la gravedad	
3	Amplitud normal contra la gravedad	
4	Amplitud normal contra una resistencia superior a la gravedad	
5	Fuerza muscular normal	

3.2.5. Exámen Funcional

Actividades de la vida Diaria

- Vestirse.
- Abrir la puerta.
- Comer.
- Bañarse.
- Barrer.

Exámen respiratorio

- Ampliación torácica.
- Tipo de respiración.

3.2.6. Exámen de la Sensibilidad

Signo de Hoffman

Sensibilidad superficial

- Dolor.
- Calor.
- Frío.
- Vibración lenta.
- Contacto móvil.
- Contacto inmóvil.

- Vibración rápida

Pruebas de Winn Parry

3.2.7. Exámen Circulatorio

- Presencia de edema.
- Coloración y temperatura.
- Pulso local

3.3. Abordaje Fisioterapéutico

Las profesiones médicas y de ciencia de la salud están experimentando un cambio de modelo hacia la terapia física basada en la evidencia, que se define como la integración de la mejor evidencia científica disponible y la experiencia clínica con las prioridades del paciente.

La dimensión humana de experimentar y sobrevivir al cáncer de mama va más allá del tratamiento de los efectos físicos que produzcan las diferentes cirugías reconstructivas. La atención cuidadosa a pacientes post quirúrgicas sometidas a mamoplastia reconstructiva, a su personalidad única, preferencias, opciones, decisiones, experiencias e interioridades es lo que dota de significado, perfil y forma a las complicaciones post quirúrgicas.

A partir de los implantes y de la obsesión por el cuerpo perfecto, es una decisión que la reconstrucción mamaria sea considerada parte esencial del abordaje fisioterapéutico de la paciente sometida a una mamoplastia de aumento.

Además la fisioterapia precoz puede ser una herramienta eficaz de prevención de edemas, retención de líquidos, seromas o pérdida de sensibilidad; en la que se incluyen diferentes técnicas como drenaje linfático manual, masaje de la cicatriz, estiramientos, ejercicios activo-asistidos, progresivos y estrategia educacional.

Hoy en día la belleza física, tiene una influencia cada vez mayor en la vida de las mujeres. “La apariencia puede ser engañosa, pero es inevitable su importancia en la sociedad y en las realidades vividas por las mujeres” (Le Breton, 2002). Es así como

el derecho a la salud se convierte en un derecho a la felicidad, o a todo lo que una persona desee, lo cual constituye una aspiración y no un derecho.

Sin embargo, son muy pocos los estudios que presentan una clara diferencia entre prevención y tratamiento. Por este motivo, una adecuada elaboración de protocolos eficaces ayudará a pronosticar un importante cambio en la orientación del tratamiento de mujeres con implantes mamarios hacia una terapia física en el que el uso del miembro afectado no sea un temor, mejorando la funcionalidad global y, por tanto, la calidad de vida de la paciente.

Para poder tratar este tipo de cirugías, para mí, se puede abordar desde 4 puntos diferentes: medios físicos, terapia manual, ejercicios y estrategia educativa.

3.3.1. Fisioterapia o medios físicos

3.3.1.1. Crioterapia

El frío es un medio muy utilizado para el tratamiento del dolor en afecciones musculoesqueléticas, tanto en lesiones traumáticas recientes como en inflamación y contracturas musculares. Actualmente se han comprobado también efectos beneficiosos sobre algunas enfermedades como la artrosis, que parecían reservadas al calor.

– Efectos fisiológicos

“La aplicación del frío produce una rápida vasoconstricción y disminución de la circulación local en la piel, que se manifiesta por palidez” (Plaja, 2003, p. 71). Hay una reacción directa sobre la capa muscular arteriolar por la estimulación de termorreceptores, una posible liberación de serotonina y bradicina, y una disminución de la liberación de vasodilatadores tipo histamina y prostaglandinas, pero se trata principalmente de una respuesta vegetativa como mecanismo de protección para limitar la pérdida del calor, que ocurre en los primeros 15 minutos.

3.3.1.2. Termoterapia

La termoterapia es la aplicación de calor con fines terapéuticos. Para que se considere como termoterapia, es necesario que la temperatura del agente térmico aplicado sea superior a la que fisiológicamente tiene el organismo. En cuanto al máximo de temperatura, depende de la sensibilidad térmica del paciente.

Puede clasificarse como superficial cuando la penetración es baja, o profunda cuando se dan efectos biológicos gracias al calentamiento directo de tejidos profundos (como sucede en el uso de algunas corrientes eléctricas). Como norma general podemos decir que las aplicaciones variarán entre 10-30 minutos, aunque depende de la técnica concreta que se utilice. (Plaja, 2003, p. 86).

- Efectos fisiológicos

La aplicación del calor produce vasodilatación produciendo así un efecto analgésico, favorece la nutrición de los tejidos, la oxigenación celular, y la eliminación de productos de deshecho. Además disminuye la presión arterial, favorece la relajación muscular, evita el espasmo muscular, alivia la fatiga y ralentiza la conducción nerviosa de estímulos dolorosos. También aumenta las defensas en todo el organismo, la frecuencia respiratoria, actúa también como laxante ya que aumenta el peristaltismo y tiene un efecto sedante.

3.3.1.3. Magnetoterapia

La utilización de un campo magnético era pura mente anecdótica, el efecto terapéutico podría parecer al de las corrientes eléctricas inducidas por los campos magnéticos en el espesor de los tejidos, y la magnetoterapia sería una forma útil de llevar esta energía eléctrica a la profundidad del cuerpo humano sin necesidad de la aplicación de electrodos. Como el cuerpo es más permeable a los campos magnéticos que a la corriente eléctrica, se consigue una mayor profundidad y uniformidad.

- Efectos fisiológicos

Aunque los efectos más estudiados han sido los referentes a la cicatrización y formación de callo óseo, existe también un discreto efecto analgésico por su acción directa sobre las fibras nerviosas y la inflamación que tarda en aparecer, pero es

persistente disminuyendo así el umbral del dolor. Además, se produce una relajación de la fibra muscular lisa y estriada con un efecto descontracturante.

3.3.1.4. Ultrasonido

Es una vibración acústica en frecuencias ultrasónicas no audibles. El ultrasonido terapéutico aplicado es de baja intensidad, pero con energías elevadas tiene otras aplicaciones en litotricia y destrucción de tumores. Se produce por la vibración de un cristal con propiedades electrostrictivas, que al recibir una corriente sinusoidal de elevada frecuencia, la convierte en vibración mecánica acústica, por esta razón tiene efectos térmicos por conversión de energía. La frecuencia usada es de 1MHz – 3MHz

3.3.1.5. Estimulación Nerviosa Eléctrica Transcutánea (TENS)

La estimulación eléctrica transcutánea nerviosa es una forma de electroterapia de baja frecuencia que permite estimular las fibras nerviosas gruesas A - alfa mielínicas de conducción rápida. Desencadena a nivel central la puesta en marcha de los sistemas analgésicos descendentes de carácter inhibitorio.

Al utilizar TENS se aplica una forma de corriente eléctrica a las terminaciones nerviosas de la piel. La corriente viaja hacia el cerebro a lo largo de las fibras nerviosas tipo A (gruesas) o puertas de localización espacial propioceptivas. Estas fibras pasan a través de un segmento de la médula espinal, la sustancia gelatinosa que contiene las células T implicadas en la transmisión nerviosa del dolor hacia el tálamo.

La frecuencia es de 1 a 3 Hz para efecto analgésico, relajante y reductor de la tensión muscular; de 4 a 10 Hz para Aumentar la actividad metabólica y estimula la recuperación. (Plaja, 2003, p. 242)

3.3.1.5.1 Teoría de la puerta de control del dolor de Melzack y Wall

El estímulo a los nervios gruesos mielinizados produce inhibición a nivel medular, bloqueando la transmisión del estímulo doloroso al cerebro, conducido por nervios delgados no mielinizados.

– Efectos fisiológicos

Como efectos fisiológicos podemos encontrar la disminución del reflejo flexor, elevación del dolor cutáneo e hipoalgesia local, reducción de la actividad celular producidas por fibras del dolor A y C en el tracto espinotalámico, aumento de aferencias del grupo de motoneuronas, alteraciones de la inervación recíproca con efecto relajante del dolor muscular, aumento significativo de preopioide en líquido cefalorraquídeo, aumento de la circulación medular, vasodilatación, analgesia y liberación de endorfinas.

3.3.2. Terapia Manual

3.3.2.1. Drenaje Linfático Manual

El drenaje linfático manual es un “método destinado a mejorar las funciones esenciales del sistema linfático por medio de maniobras precisas, proporcionadas y rítmicas, que actúan activando y mejorando la circulación linfática y favoreciendo la eliminación de sustancias de desecho” (Wittlinger, 2012, p. 143)

Mediante una distensión cutánea suave y rítmica, la linfa congestionada es dirigida a través de los componentes residuales del sistema linfático, hacia las cuencas ganglionares intactas.

El drenaje linfático manual (DLM) es una técnica de masaje altamente especializada diseñada para potenciar el secuestro y transporte linfáticos. “La duración, orientación, presión y secuencia caracterizan a este masaje que por ser muy ligero y superficial las presiones de los dedos óptimas están entorno a los 2 kg”. (Rowland y Massie, 2007, p.1099).

Desde una perspectiva fisiológica, el DLM estimula la contractibilidad intrínseca de los colectores linfáticos, reduce la concentración proteínica en los linfomas congestionados mediante técnicas de masaje como: golpeo (roce), percusión (palmada), compresión (amasado). (CITA)

Diversas organizaciones como la *American Cancer Society* (ACS), la *National Lymphedema Network* (NLN), la *Lymphology Association of North America* (LANA), la *Lymphatic Research Foundation* (LRF), el *Intercional Congress of Lymphology* (ICL) y la *Oncology Nursing Society* (ONS), han apoyado los esfuerzos clínicos, formativos y aplicados necesarios para determinar la eficacia del DLM y otras técnicas de tratamiento de linfedema.

3.3.2.2. Liberación Miofascial

Según Pilat (2003), la inducción miofascial es un proceso simultáneo de evaluación y tratamiento, en el que, a través de movimientos y presiones sostenidas tridimensionales, aplicadas en todo el sistema fascial, se busca liberar las restricciones del sistema miofascial, con el fin de recuperar el equilibrio funcional del cuerpo.

Hay que recordar que tras una reconstrucción mamaria se ven afectados principalmente tres niveles articulares: glenohumeral, esternoclavicular y acromioclavicular, influyendo así en el funcionamiento de todo el complejo articular del hombro. Y los músculos que se verán más afectados son: pectoral mayor, pectoral menor, intercostales, dorsal ancho. (Pilat, 2003, p. 314)

A continuación, se mostrarán diferentes técnicas para liberación miofascial de estos músculos y técnicas globales para miembro superior, basados principalmente en las técnicas propuestas por Chaitow (2000) y Pilat (2003).

3.3.2.2.1 Técnicas de Inducción

Inducción de la pared torácica anterior

Objetivo: Liberar restricciones anteriores de la pared torácica.

Posición del paciente: Decúbito supino en la camilla, en una posición relajada y con los brazos sueltos a lo largo del tronco.

Posición del terapeuta: Sentado a la cabecera de la camilla.

Técnica:

1. El terapeuta coloca su mano dominante en la región esternal, y la no dominante de una manera transversa sobre la frente.
2. Posterior a esto, manteniendo una presión muy suave sobre la frente del paciente, realiza una presión tridimensional con la mano opuesta sobre el esternón.
3. Una vez colocadas correctamente las manos y puesta la fascia torácica en tensión, el terapeuta debe esperar el momento oportuno y continuar el movimiento en dirección de la liberación.
4. Deben realizarse 3 liberaciones consecutivas y hay que recordar que a ningún momento se deben violentar las consecutivas barreras de restricción, ni tampoco incrementar la fuerza aplicada inicialmente.
5. La fuerza aplicada sobre la frente debe ser menor que el peso de la mano del terapeuta.

Inducción oblicua de la fascia torácica

Objetivo: Liberar restricciones oblicuas de la fascia torácica.

Posición del paciente: Decúbito supino en la camilla, con el brazo elevado unos 160 grados.

Posición del terapeuta: De pie a la cabecera de la camilla, en el lado que se va tratar.

Técnica:

1. El terapeuta sujeta con una de sus manos el brazo del paciente, previamente elevado, y coloca la otra mano sobre el esternón de forma oblicua, dirigiendo sus dedos hacia la espina iliaca anterosuperior del lado contrario.
2. Acto seguido aplica una tracción tridimensional.
3. Al llegar a la primera barrera, se debe esperar la liberación y continuar su dirección.
4. Por lo general, el brazo del paciente continúa el movimiento hacia la elevación, y la mano colocada sobre el esternón se dirige hacia abajo lateralmente.

Inducción Miofacial del Músculo Pectoral Mayor (Técnica Global)

Objetivo: En numerosas ocasiones, las restricciones miofasciales del pectoral mayor implican también restricciones del diafragma y de los rectos abdominales (medio superior). Frente a este tipo de restricción, es recomendable, antes de la aplicación de las técnicas específicas, realizar técnica global profunda.

Posición del paciente: Decúbito supino

Posición del terapeuta: De pie a la cabecera de la camilla, en el lado que se va tratar.

Técnica:

1. El terapeuta apoya una de sus rodillas sobre la esquina de la camilla y coloca sobre ella el brazo del paciente, elevándolo a unos 160 grados.
2. Con una de sus manos sujeta ese brazo y coloca la otra mano debajo de la apófisis xifoides del esternón.
3. A continuación, con la primera mano realiza una suave tracción y con la otra una presión oblicua y caudal sobre el esternón.
4. Una vez colocado el tejido en tensión, se debe seguir la dirección de la liberación de la fascia en esa región.
5. Como resultado de la liberación, la mano caudal puede desplazarse hasta la pelvis en cualquier dirección, a la derecha o la izquierda. Es una técnica larga y su aplicación debe durar un mínimo de 5 minutos.

Inducción de la Fascia del Pectoral Mayor

Objetivo: Liberar las restricciones miofasciales del músculo pectoral mayor.

Posición del paciente:

1. Decúbito supino, con el brazo a tratar en abducción y con la otra mano sobre la región esternal del lado contrario a tratar.
2. El grado de abducción depende de las fibras claviculares; una abducción mediana, las fibras esternales, y una completa elevación, las fibras costales.
3. El paciente debe estar tumbado muy cerca del borde de la camilla del lado tratado.

Posición del terapeuta: Sentado cerca de la camilla.

Técnica: (en este ejemplo la aplicación es para pectoral mayor derecho)

1. El terapeuta coloca su mano izquierda sobre el esternón.
2. Con la otra rodea el brazo del paciente (el paciente puede abrazar el codo del terapeuta) y realiza con ella una progresiva distracción.
3. Si el dolor lo permite, se debe llevar el brazo del paciente por debajo del nivel de la camilla.
4. Es recomendable en la misma sesión la técnica para los tres fascículos del pectoral.

Inducción Miofacial del pectoral mayor y menor I

Objetivo: Liberar la Fascia del músculo pectoral mayor y menor.

Posición del paciente: Decúbito supino, con el brazo abducido a unos 120 grados.

Posición del terapeuta: De pie de lado del paciente, a la altura de la cabeza.

Técnica:

1. Con su mano craneal el terapeuta sujeta el brazo del paciente, y con la mano caudal colocada en posición prona, contacta el espacio existente entre el pectoral mayor y las costillas.
2. Este contacto se realiza con las yemas de los dedos, la presión debe mantenerse durante unos 5 minutos.
3. Hay que recordar que las restricciones miofasciales de pectoral mayor pueden ser particularmente dolorosas, lo que obliga al terapeuta a aplicar fuerza controlada.
4. A medida que se produce la liberación, las dos manos del terapeuta deben adaptarse a la dirección de los cambios. Al detectar la restricción en el pectoral menor, se debe profundizar la penetración con la mano deslizándola sobre las costillas.
5. El contacto con el pectoral menor suele ser particularmente doloroso y hay que tomar las precauciones correspondientes.

Inducción Miofacial del pectoral mayor y menor II

Objetivo: Liberar la fascia de los músculos pectorales.

Posición del paciente: Decúbito supino, el brazo debe flexionarse hasta un ángulo de 90-120 grados.

Posición del terapeuta: De pie al lado de la camilla, coloca su rodilla sobre la misma para dar apoyo al brazo del paciente.

Técnica:

1. El terapeuta contacta con el músculo pectoral mayor, realizando una pinza entre sus pulgares y los demás dedos.
2. A continuación, de manera lenta y progresiva, trata de elevar el músculo <<desprendiéndolo>> de la pared torácica, se realiza el movimiento oscilante.
3. Para contactar con el pectoral menor, el terapeuta mantiene el contacto solamente con la mano caudal y la traslada lentamente hacia abajo, hasta que llega a contactar con las costillas.
4. Acto seguido realiza la fricción transversa, el movimiento debe ser suave porque esta zona es muy delicada.

Inducción de los espacios intercostales

Objetivo: Eliminar las restricciones miofasciales en los espacios entre la clavícula y las primeras costillas.

Posición del paciente: Decúbito supino, sin almohada.

Posición del terapeuta: De pie al lado del paciente.

Técnica:

1. El terapeuta ubica el espacio intercostal de la zona restringida, posteriormente realiza el deslizamiento longitudinal desde el esternón hacia el arco costal.
2. La presión se realiza con el dedo índice reforzado por el dedo medio, o con el nudillo del dedo índice.
3. Las restricciones miofasciales en los espacios intercostales suelen ser muy dolorosas; por esta razón, al realizar la técnica se debe aplicar una fuerza progresiva.
4. Al tratar a una paciente, hay que tener especial cuidado con las mamas, en esta situación el recorrido del deslizamiento es muy corto, llega a penas a unos 3-4 centímetros.

Inducción Miofascial del Dorsal Ancho

Objetivo: Liberar las restricciones miofasciales del dorsal ancho

Posición del paciente: Decúbito supino

Técnica:

Con una mano el terapeuta sostiene el antebrazo del paciente, e introduce su otra mano en el espacio axilar posterior, contactando con el tendón del músculo dorsal ancho en el extremo superior del brazo.

A continuación realiza una ligera tracción y rotación interna del brazo, y al mismo tiempo, mantiene la presión sostenida sobre el dorsal ancho.

Las maniobras deben realizarse de forma simétrica, manteniendo la posición entre 90-120 segundos.

Nota: Las restricciones de la fascia del dorsal ancho provocan en el brazo una exagerada posición de rotación interna, incrementando de esta forma los cambios posturales relacionados con la protrusión de cabeza que impiden el retorno linfático normal. Considerando las amplias inserciones del músculo, las restricciones miofasciales también pueden afectar la mecánica de la columna dorsal y lumbar.

Inducción Miofascial del trapecio superior

Objetivo: Liberar las restricciones miofasciales del trapecio superior.

Posición del paciente: Decúbito supino, con el codo flexionado y la mano reposada sobre el abdomen, con una ligera abducción de brazo.

Posición del terapeuta: Sentado en la cabecera de la camilla.

Técnica:

1. El terapeuta coloca su mano sobre el hombro del paciente de tal forma que pueda sujetar las fibras del trapecio superior entre los dedos índice, medio y anular por arriba, y con el pulgar por debajo.
2. Posteriormente ejerce una presión suave y sostenida venciendo tres barreras de restricción.

Técnica Telescópica de la extremidad Superior

Objetivo: Devolver el equilibrio al sistema miofascial de la extremidad superior.

Posición del paciente: Decúbito supino, con el brazo extendido a lo largo del tronco.

Posición del terapeuta: De pie en el lado que se va tratar, a la altura de la pierna del paciente.

Técnica:

1. Fase A el terapeuta con una de sus manos, tracciona suavemente el miembro superior del paciente, realizando simultáneamente una ligera rotación externa.
2. Fase B posteriormente, realizando el movimiento de flexoaducción, lleva el brazo del paciente hasta una completa elevación.
3. Fase C finalmente, continuando el movimiento con una extensión- aducción por encima de la cabeza del paciente, completa el arco del movimiento de 360 grados.

En esta fase es necesario llevar el tronco del paciente a una elevación lateral, manteniendo a la vez una continúa tracción del brazo. Toda la técnica debe realizarse de manera lenta y progresiva, según los principios de la aplicación de la técnica telescópica

3.3.3. Terapia basada en ejercicios

3.3.3.1. Ejercicios Post operatorios tras Mastectomía

1. Empezar a usar el brazo afectado para actividades diarias, como lavarse la cara, peinarse, y vestirse.

2. En posiciones de descanso, mantener en alto el brazo afectado, de forma que se encuentre a la misma altura o por encima de la altura del corazón.
3. Apretar una pelota o un ejercitador manual de gomaespuma con la mano del brazo afectado, esto ayudará a bombear el líquido linfático hacia fuera del brazo.

3.3.3.2. Ejercicios de amplitud de movimientos

- 1) Usar una barra, y colocarse sentada o tumbada boca arriba. Levantar los brazos por encima de la cabeza hasta donde sea posible, o hasta que su codo esté cerca de la oreja.
- 2) Sostener la barra a la altura del hombro y moverlo de lado a lado.
- 3) Sostener la barra a la altura del hombro y girarla primero en sentido de las agujas del reloj, luego al contrario

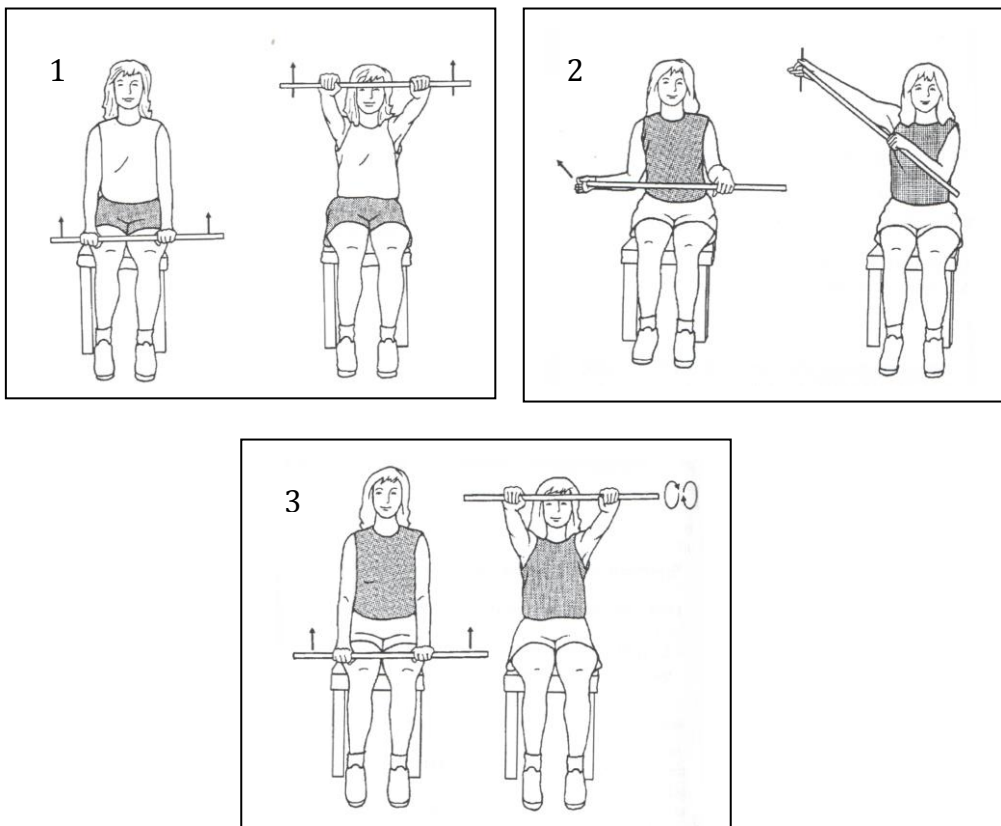


Fig. 7. Ejercicios amplitud de movimiento - ejercicio con barra

Fuente: Enfermedades de la Mama (Dow y Kalinowski, 2010)

- 4) De pie, de cara hacia la pared:
 - Extender el brazo afectado de modo que las puntas de los dedos toquen la pared. Desplazar las puntas de los dedos hacia arriba, dando un paso hacia la pared a medida que el brazo se encuentra más alto.
 - Repetir el ejercicio en sentido contrario, hacia abajo, dando un paso atrás a medida que el brazo desciende a la posición inicial.
- 5) Ponerse con el brazo afectado de lado de la pared:
 - Desplazar las puntas de los dedos por la pared hacia arriba, sin apoyar el cuerpo en la pared.
 - Repetir el ejercicio desplazando las puntas de los dedos por la pared, hacia abajo.
- 6) Colocarse de cara a la pared a la distancia de la extensión del brazo, y poner las palmas sobre la pared a la altura del hombro:
 - Doblar lentamente los codos hasta que la frente toque la pared. Mantener la cabeza, tronco y piernas en una línea recta.
 - Enderezar los codos lentamente hasta que el cuerpo quede derecho.
 - Para un estiramiento adicional, realizar el ejercicio anterior en una esquina, con los brazos sobre la pared de enfrente.

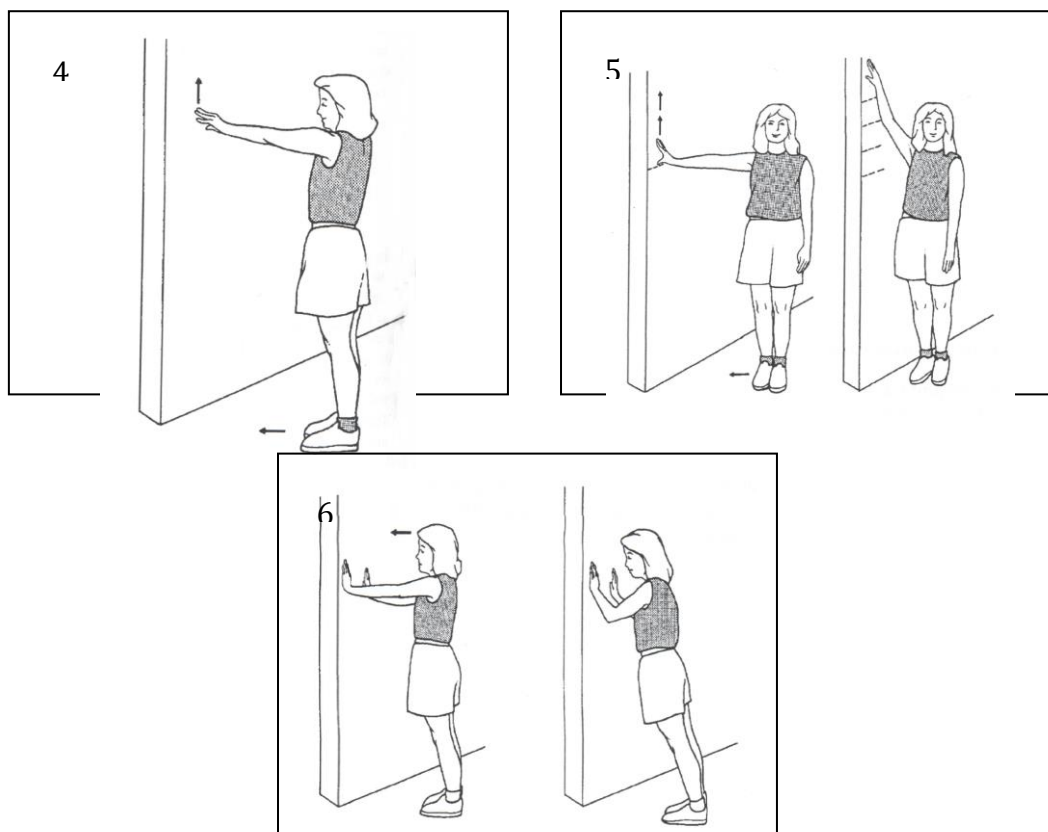


Fig. 8. Ejercicios amplitud de movimiento - ejercicio con la pared
Fuente: Enfermedades de la Mama (Dow y Kalinowski, 2010)

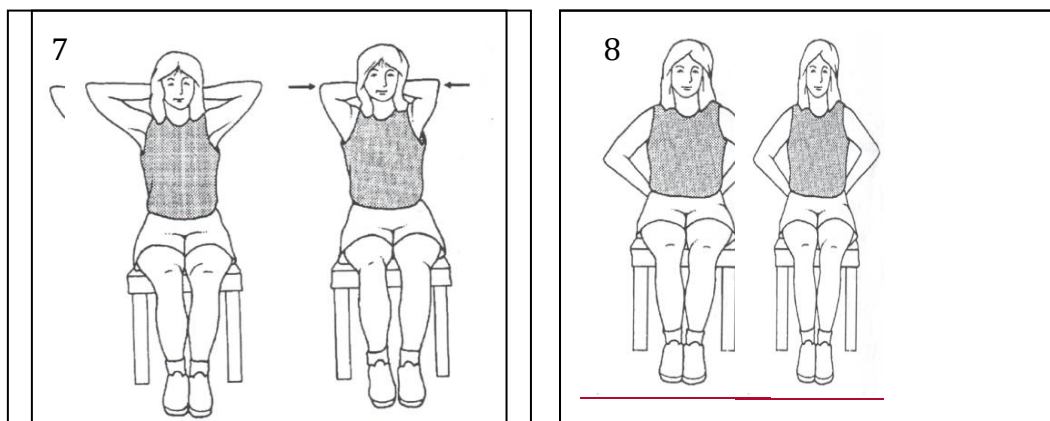


Fig. 9. Ejercicios amplitud de movimiento - ejercicio con el propio cuerpo
Fuente: Enfermedades de la Mama (Dow y Kalinowski, 2010)

3.3.3.2. Ejercicios de fortalecimiento

Para realizar los ejercicios de fortalecimiento se puede efectuar de pie o sentada.

1. De cara a la pared, ejercer una presión leve a moderada con el puño sobre la pared. Usar un cojín para más comodidad, la presión se debe mantener de 6-10 segundos.
2. Apoyar la espalda en la pared, ejercer una presión de leve a moderada sobre la pared con la espalda y los brazos. Usar un cojín para más comodidad, la presión se debe mantener entre 6-10 segundos.
3. Mantener el brazo pegado a un costado. Ejercer una presión de leve a moderada con la mano y la espalda sobre la pared, se debe mantener la presión entre 6-10 segundos.
4. Utilizar el marco de una puerta como resistencia, ejercer una presión de leve a moderada con la palma de la mano sobre el marco de la puerta. Mantener los codos pegados al cuerpo y realizar una presión de 3-10 segundos.
5. Servirse de la pared como resistencia y ejercer una presión de leve a moderada sobre ella con los codos. Mantener la presión de 6-10 segundos.

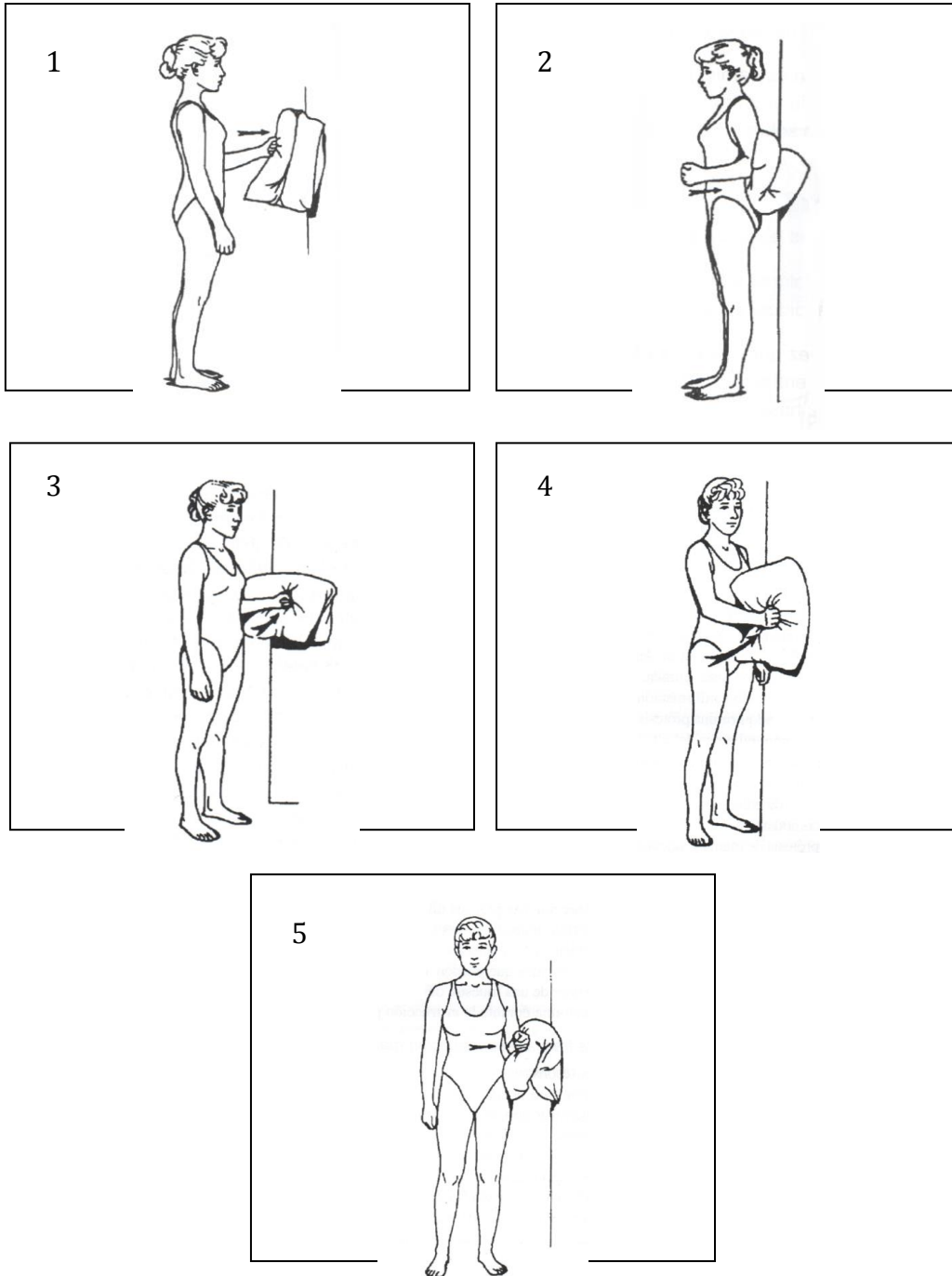


Fig. 10. Ejercicios amplitud de movimiento - ejercicio con cojín y la pared
Fuente: Enfermedades de la Mama (Dow y Kalinowski, 2010)

3.3.4. Terapia Respiratoria

“Es un conjunto de técnicas destinadas a despegar de las paredes las secreciones y transportarlas próximamente hasta su expulsión” (López, 2008) además se encarga de la prevención o tratamientos de las enfermedades respiratorias agudas o crónicas y evita complicaciones pulmonares en pacientes Post-Quirúrgicos.

Estas técnicas nos ayudarán a respirar mejor, para ello hay ser constante y realizarlas unas dos veces al día y automatizar las formas de respirar para evitar colapsos traqueobronquiales y bronquiolares, además que ayudará a bajar el umbral de dolor.

Las técnicas más importantes son:

1. Respiración soplante
2. Respiración abdominal.
3. Bloqueo nasal.
4. Respiración costal
5. Ejercicios respiratorios.

Gracias a estas técnicas conseguiremos:

- Evitar el colapso de la vía aérea.
- Liberar nuestros bronquios de mucosidades.
- Relajar nuestra musculatura intercostal.
- Mejorar el metabolismo del intercambio de gases.
- Desarrollar una espiración mejor.
- Evitar la estenosis de laringe.
- Disminuir la ansiedad y el miedo porque sabremos respirar.

Capítulo 4.

Creación de la Propuesta

4.1. ¿Qué es la mamoplastia reconstructiva?

La reconstrucción mamaria después de un cáncer, es uno de las cirugías actuales, más seguras y gratificantes que puede curar tanto las heridas físicas como psicológicas que quedan tras una mastectomía (extirpación parcial o total de las mamas producto del cáncer). Para ello, la cirugía puede realizarse usando los mismos tejidos de la paciente (colgajos), implantes de silicona o una combinación de ambos.

La reconstrucción de mama es un procedimiento quirúrgico que consiste en crear una mama lo más similar posible en similar en forma, textura y características a la que no ha sido extirpada gracias al desarrollo de nuevas técnicas

4.1.1 Reconstrucción inmediata y reconstrucción diferida

La reconstrucción mamaria puede realizarse ya bien en forma inmediata tras la mastectomía, o en forma diferida luego de un lapso de tiempo, en general este lapso de tiempo se encuentra en relación al tratamiento indicado por el oncólogo.

La *reconstrucción inmediata* se encuentra asociada a un número más alto de complicaciones, como necrosis tisular, deshiniencias de suturas, seromas e infección, pero a pesar de esto proporciona un beneficio psicológico a la paciente.

Las complicaciones antes mencionadas se deben al adelgazamiento de los tejidos preservados, la tensión de la sutura y principalmente a que se deben efectuar varios procedimientos quirúrgicos dentro de un acto operatorio.

En la *reconstrucción diferida* nos encontramos con que la mujer mastectomizada debe convivir con ese aspecto hasta terminado su tratamiento oncológico y poder así proceder a la reconstrucción.

Las reconstrucciones, ya sean inmediatas o diferidas, se suelen realizar con prótesis mamarias de silicona, o con tejidos autólogos, en algunos casos se deben utilizar ambos y se las denominan mixtas.

Dentro de las reconstrucciones tenemos diferentes formas de reconstruir la nueva mama:

- Reconstrucción por medio de expansores tisulares.
- Reconstrucción por medio de colgajo dorsal.
- Reconstrucción por medio del colgajo abdominal.

4.2. Consecuencias del post quirúrgico de la mamoplastia reconstructiva

Tejido autólogo

- Adherencias
- Seromas
- Linfedemas
- Fibrosis
- Retracciones musculares de la pared anterior de la axila
- Deshincias de suturas
- Necrosis del tejido
- Dolor de hombro
- Parestesias o Pérdida de sensibilidad
- Disnea
- Debilidad abdominal
- Contracturas de músculo serrato mayor
- Contracturas de músculos pectorales
- Contracturas de músculo subclavio

Implantes

- Contracturas capsulares
- Deformidad de los implantes
- Desplazamiento de los implantes

4.3. ¿Por qué realizar rehabilitación post quirúrgica tras una mamoplastia reconstructiva?

- a. Por las implicaciones que la apariencia física tiene sobre la condición de salud del individuo y su bienestar biopsicosocial, otorgando así un beneficio físico y psicológico sorprendente, ya que es importante para una mujer no perder la femineidad ni dejar de sentirse atractiva.

- b. Lograr que el nuevo seno, se vea muy parecido al otro, y en caso de ser operados los dos, que ambos queden de igual tamaño, forma y sobre todo apariencia natural. Trabajando en la prevención del linfedema mediante DLM, ejercicios miofasciales y vendaje si fuera necesario; ofreciendo cuidado de la radiodermatitis axilo pectoral y rehabilitación muscular luego del vaciamiento ganglionar.

- c. Posibilidades de reubicar a la paciente mastectomizada dentro de su nuevo esquema corporal y brindarle la mayor funcionalidad posible del miembro afectado para recuperar la autoestima y mejorar su calidad de vida en todos los aspectos.

4.4. Propuesta de rehabilitación

Tratamiento y cuidado Kinesiológico en pieles irradiadas

Las pacientes que han sido irradiadas, y se van a someter a un proceso de reconstrucción mamaria, se benefician con un correcto tratamiento de preparación del tejido que se someterá a cirugía.

En caso de adherencias y fibrosis post radioterapia, intentamos liberar estas adherencias y dar elasticidad a la piel. Se utiliza para esto:

- Drenaje linfático manual
- Maniobras suaves de despegamiento de la piel.

Es imprescindible la utilización por parte de la paciente de una buena crema hidratante a diario.

En muchas ocasiones tras la radioterapia, el estado de la piel, no permite, la reconstrucción utilizando solamente implantes y expansores mamarios; por lo que se recurre a la reconstrucción mixta o con tejido autólogo. En estos casos, un adecuado tratamiento de preparación de la piel, facilita la reconstrucción mamaria con colgajos.

Actualmente para disminuir los posibles efectos adversos de la radioterapia, cuando es posible, se realiza la expansión tisular, antes de irradiar el tejido. Para ello, es necesario que los diferentes profesionales que tratan a la paciente, trabajen coordinados.

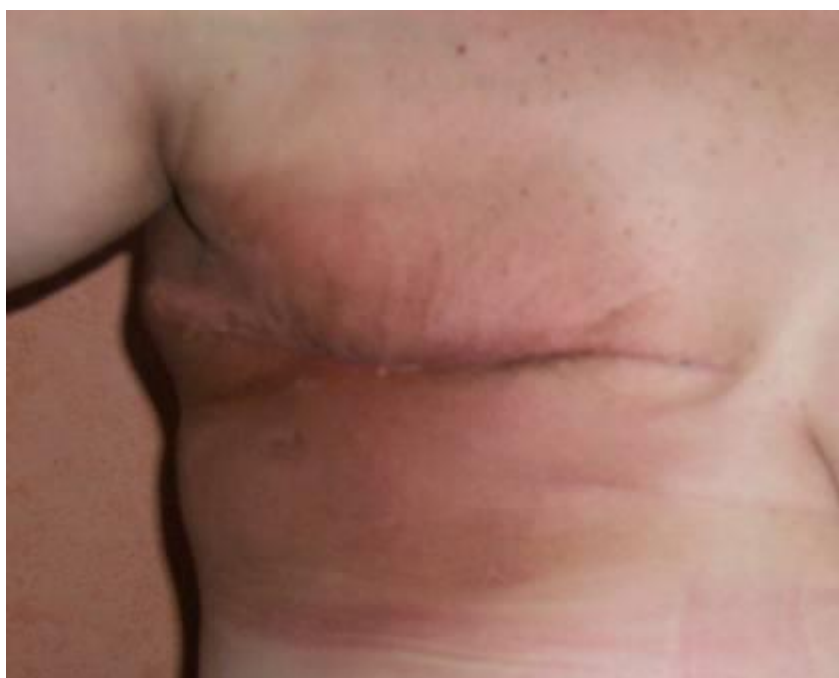

Fig.11 Cuadrante irradiado post mastectomía, se puede apreciar el importante eritema en la zona.

Fuente: Yadira Aguinaga

Reconstrucción con prótesis mamaria de silicona mediante expansor tisular

Se pueden utilizar tanto en reconstrucción diferida como en la inmediata. Los expansores tisulares son prótesis de siliconas expandibles con suero fisiológico, estos van a permitir la expansión progresiva de los tejidos, bajo los cuales se pondrá el implante.

Este tipo de expansión está indicada cuando se han efectuado mastectomía subcutánea, simple y radical modificada.

Es importante que los tejidos preservados se encuentren en buen estado para ser expandidos. Estos deben estar blandos y bien irrigados, con buen grosor y no se encuentren adheridos al plano ostocondral.

En un reconstrucción inmediata la vía de ingreso del expansor será por la cicatriz de la mastectomía, en cambio en la diferida se introduce por medio de una incisión en la parte lateral de la cicatriz de la mastectomía.

Una vez introducido el expansor se debe completar su llenado, para complementar el proceso de expansión tisular. Este llenado se lleva a cabo mediante una inyección percutánea de suero fisiológico a través de un mecanismo valvular, la cual se localiza mediante un imán, se hace de forma gradual, aproximadamente de una por semana, la cantidad de solución inyectada en cada periodo va a depender de la necesidad de expansión y de la tolerancia de la paciente.

Una vez alcanzado el volumen deseado del expansor, este suele mantenerse entre 2 y 3 meses y una vez finalizado este periodo se procede al cambio del expansor por una prótesis de silicona y posteriormente se procede a la reconstrucción de la areola y el pezón.

Kinesiología

Este tipo de reconstrucciones lleva un tiempo importante, de 2 a 3 meses para su construcción total.

El tratamiento kinesiológico comienza una vez retirados los puntos (previa autorización médica).

1. Se comienza con Drenaje Linfático Manual en miembro superior, importante para reducir el edema luego de la intervención.
2. Continúa con un trabajo específico de la cicatriz: se utiliza masaje debridante para evitar la formación de una cicatriz keloide, con el objeto de flexibilizar los tejidos al romper las adherencias y evitar la fibrosis reduciendo la síntesis de fibroblastos.

3. En la medida que el expansor es llenado, y la piel comienza a expandir, la paciente comienza a referir molestias, es necesario la movilización del expansor acompañado de masoterapia suave, esta debe incluir la zona de la espalda. Este tipo de trabajo disminuye el dolor ocasionado por la expansión, en especial en el último estadio del llenado.
- **El masaje sobre el expansor está contraindicado cuando existe seroma, hematoma o dificultades para la cicatrización.**
4. Son importantes las movilizaciones tanto pasivas como activas de la zona del hombro.
 5. También se deben indicar estiramientos para movilizar suavemente los pectorales.
 6. Es importante la elasticidad y nutrición de la piel que se trata ya que la expansión también depende del buen estado de la misma. Se puede utilizar una crema con urea al 14% o una con contenido de péptidos.

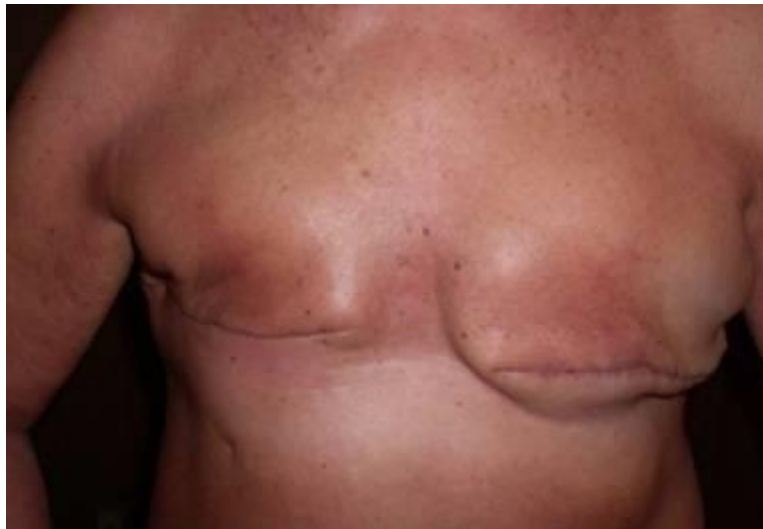

Fig.12 Paciente con doble mastectomía y expansor tisular. En la mama derecha se efectuó una mastectomía radical modificada, mientras que en la mama izquierda se le efectuó una mastectomía profiláctica.

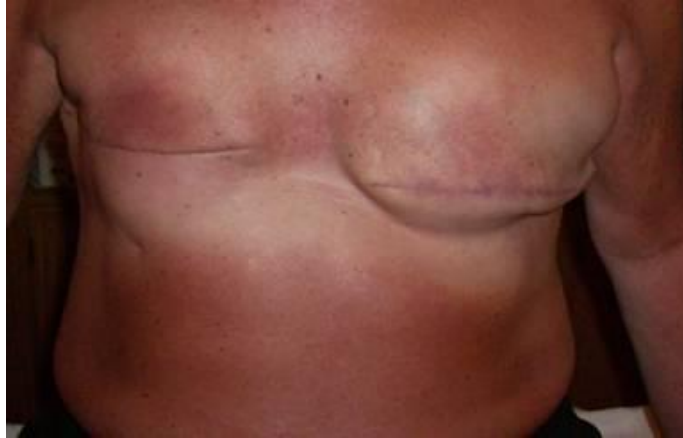

Fig. 13 Comienzo de llenado del expansor, en esta etapa se podría trabajar con Masaje debridante en la cicatriz para reducir adherencias.

Fuente: Yadira Aguinaga




Fig. 14 Mama izquierda con prótesis, finalizado el proceso de expansión.

Fuente: Yadira Aguinaga

Reconstrucción por medio de colgajo dorsal y abdominal

Se llama así al proceso quirúrgico por el cual se utiliza tejido autólogo, éstos colgajos necesitan una nutrición arterial y venosa para su supervivencia, pueden ser libres o pediculados.

Son *libres* cuando la nutrición de estos se crea por medio de microcirugía, esto se logra anastomosando las estructuras vasculares de este colgajo, con la zona donante.

Son *pediculados* cuando el colgajo es llevado con un pedículo que es el que se encarga de mantener la nutrición del mismo. Este pedículo exige que la zona donante sea adyacente a la zona donde ha sido trasladado.

En la reconstrucción con el colgajo dorsal se lleva músculo y piel a la zona donante.

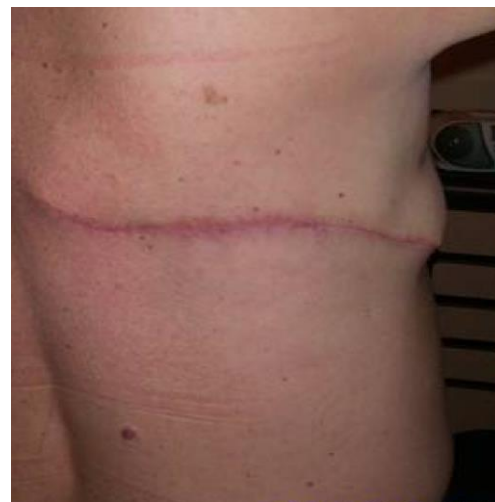
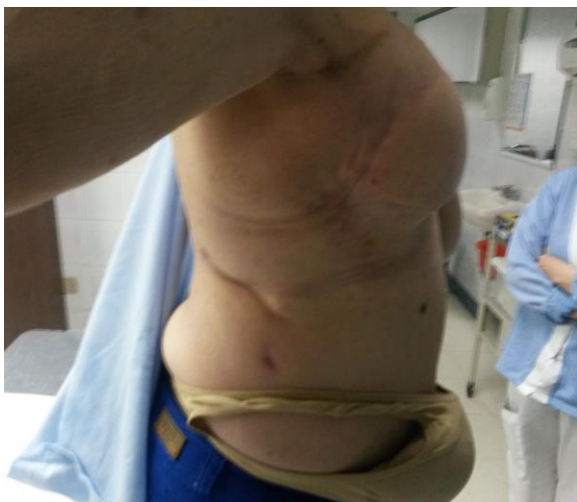
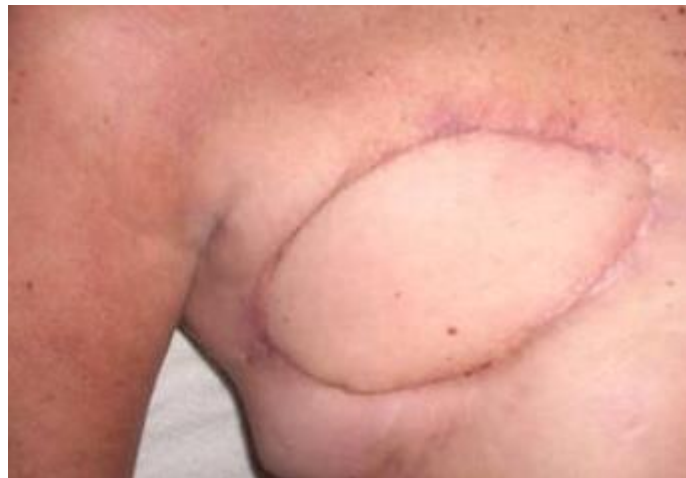Fig. 15 Colgajo dorsal, cicatriz que queda en la zona posterior de donde se saca el tejido donante.

Fuente: Yadira Aguinaga

En la reconstrucción de mama por medio del colgajo TRAM (colgajo miocutáneo transversal del músculo recto abdominal) se utiliza el recto abdominal junto a piel y grasa. Esta opción tiene la ventaja de que puede eliminar grasa y piel excedente del abdomen. Tiene la desventaja que con esta intervención puede quedar un abdomen débil y con una cicatriz. El método TRAM además se encuentra indicado en mujeres que realicen poca actividad física y su constitución debe ser de mediana a grande.

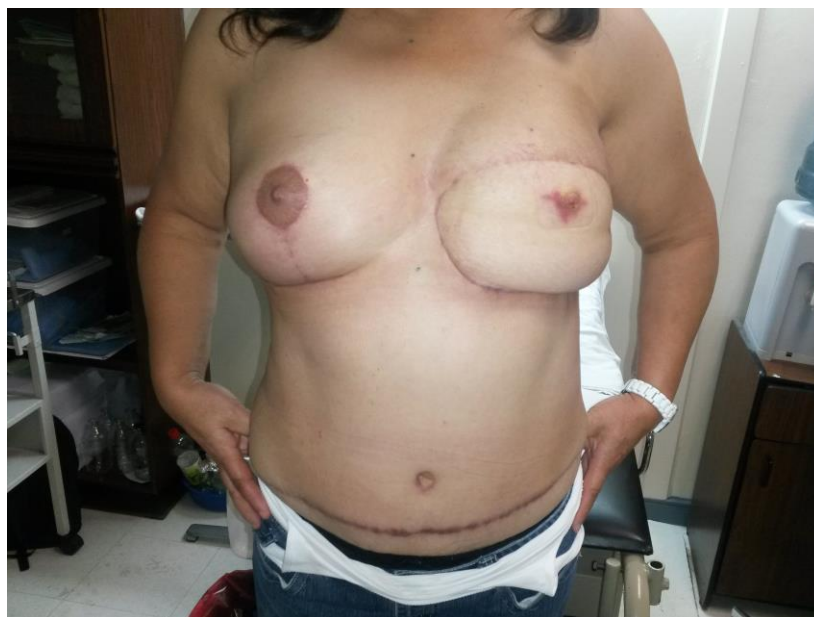

Fig.16 Paciente con Mama izquierda con reconstrucción por tejido del recto abdominal, mama derecha mastectomía parcial profiláctica.

Fuente: Yadira Aguinaga

Kinesiología

Si la viabilidad del colgajo depende de un aporte sanguíneo adecuado, en especial si el colgajo es libre, para mejorar el aporte circulatorio, se deben hacer días antes de la cirugía tratamientos que incrementen la temperatura interna del tejido. Al aumentar la temperatura aumentan el número de capilares activos, así la zona donante al ver su perfusión aumentada también cicatrizará antes.

Se debe trabajar con:

- Masoterapia
- Fisioterapia

- Ejercicios zonales
- Termoterapia superficial

Cuando se realiza un *colgajo con el recto abdominal*, en mujeres con un músculo débil, es necesario, fortalecer este músculo mediante electro estimulación o ejercicios de tonificación muscular que se le enseñaran a la paciente para realizar en casa. Es necesario comenzar con esta rutina aproximadamente un mes antes de la cirugía.

Este fortalecimiento del abdomen también crea un tejido donante de mejor irrigación.

En el caso del *colgajo del dorsal ancho*, se deben tener en cuenta dos zonas para la rehabilitación, la zona anterior que recibe el tejido y la zona posterior en donde queda una importante cicatriz.

En la zona anterior se debe:

- Movilizar muy bien la zona para impedir que el colgajo se adhiera.
- Hidratar la zona con una buena crema.
- Movilizar la cicatriz lo antes posible, siempre con supervisión del cirujano.
- Drenaje linfático manual en miembro superior.

En la zona posterior la cicatriz que es importante suele doler y molestar en los primeros estadios. Se debe trabajar muy bien para que no forme retracciones o queloides.

Se debe hacer:

- Drenaje linfático manual.
- Masoterapia:
 - Masaje circulatorio: está destinado a activar el flujo sanguíneo, favoreciendo la eliminación de toxinas
 - Masaje estético: combina técnicas circulatorias, modeladoras y sedativas, a fin de tratar alteraciones o defectos estéticos de los cuerpos, generalmente localizados.
 - Masaje de relax o sedativo: tiende a armonizar el sistema nervioso, induciendo, tal como su nombre lo indica, determinado grado de relajación muscular y ayudando al individuo a recuperar o mantener el equilibrio psicofísico.

- Masaje descontracturante: son las manipulaciones realizadas sobre uno o varios grupos musculares contracturados.

- Masaje Debridante.
- Nutrición de la piel.
- Movilizaciones.
- Ejercicios asistidos.

Cuando se utiliza la reconstrucción con tejido autólogo se debe tener en cuenta que el colgajo conserva la irrigación sanguínea pero no la linfática, a consecuencia de ello y de la cicatriz que rodea al colgajo, que dificulta aún más la circulación linfática, esta zona se va a mantener edematizada por semanas. El edema es consecuencia del acto quirúrgico tanto como del metabolismo del propio colgajo.

La ausencia o disminución de ganglios axilares por la cirugía o radioterapia, tienden a empeorar la circulación linfática del brazo y tórax, pudiendo provocar un linfedema.

También las cicatrices del colgajo abdominal y del dorsal pueden empeorar la circulación linfática.

Se aplica drenaje linfático manual durante todo el periodo de la reconstrucción, adaptando las maniobras y la dirección del drenaje, al estado del tejido y al tipo de intervención realizada.

La reconstrucción del complejo areola – pezón se efectúa en un tiempo posterior. Este procedimiento se realiza una vez que la paciente haya cumplido el tratamiento de la enfermedad de base. En los casos que no han necesitado tratamiento complementario a la cirugía, este tratamiento se lleva a cabo en 3 o 6 meses después de la operación.

4.5. Fase de Evolución y resultados

Paciente de mamoplastia reconstructiva con implantes

Para poder evidenciar que el tratamiento fue realizado correctamente y se obtuvieron los resultados esperados se deben presentar las siguientes características:

- Examinar que no haya contractura capsular

- Observar que no haya presencia de edema

Paciente de mamoplastia reconstructiva con tejido autólogo

Para poder evidenciar que el tratamiento fue realizado correctamente y se obtuvieron los resultados esperados se deben presentar las siguientes características:

- Cuando ya no existe linfedemas
- Observar que no existe retención de líquidos, seromas
- Recuperación de la sensibilidad
- No exista adherencias, queloides
- Las retracciones han sido eliminadas
- El hombro debe moverse en todos sus rangos sin presencia de dolor.

Capítulo 5.

Hipótesis y Operacionalización de variables

5.1 Hipótesis

Un correcto abordaje fisioterapéutico evitará que se formen contracturas o adherencias en la mama y el complejo articular del hombro. Además que el drenaje linfático realizado después de los 5 primeros días de postoperatorio puede disminuir el riesgo de linfedemas.

5.2 Operacionalización de variables

Variable	Definición conceptual	Dimensiones	Definición operacional	Indicadores	Escala
Edad	Cada uno de los periodos evolutivos en que, por tener ciertas características comunes, se divide la vida humana: infancia, juventud, edad adulta y vejez.		Lapso de tiempo que transcurre desde la aparición del cáncer hasta su tratamiento.	Promedio de edad de las mujeres mastectomizadas que se someten a reconstrucción.	Nominal
Dolor	Sensación molesta y aflictiva de alguna parte del cuerpo que generalmente es el resultado de una excitación o estimulación de terminaciones nerviosas sensitivas especializadas	Valoración	Percepción sensorial localizada y subjetiva en el post quirúrgico que puede ser más o menos intensa, molesta o desagradable y que se siente en una parte del cuerpo.	Medición mediante evaluación subjetiva con la escala de E.V.A	Ordinal
Complicaciones post quirúrgicas en la mamoplastia	Es cualquier alteración respecto al curso previsto en la respuesta local y sistémica del paciente quirúrgico	Valoración	Cualquier evento adverso que se presente después de una reconstrucción	Promedio de complicaciones más frecuentes tras una reconstrucción.	Intervalo

reconstructiva			de mamas tras una mastectomía. Ejem: hematomas, seromas, infecciones, alteraciones de la sensibilidad, contractura capsular, etc.		
Evaluación Fisiokinésica	Proceso en el cual el terapeuta realiza sus juicios clínicos con base en los datos obtenidos durante el examen.	Diagnóstico	Recoger datos con la finalidad de obtener un mejor conocimiento del paciente y de su afección, para que así, el terapeuta físico pueda establecer la modalidad exacta y adecuada del tratamiento en el post quirúrgico de la mamoplastia de aumento.	Punto de partida para formulación del plan terapéutico.	Razón Cociente
Abordaje Fisioterapéutico en el post quirúrgico de la mamoplastia reconstructiva	El tratamiento fisioterapéutico es aquel que tiene como misión mejorar de los trastornos funcionales del organismo.	Planificación y Ejecución	Adecuada elaboración de protocolos eficaces para pronosticar un importante cambio en la orientación del tratamiento de mujeres con implantes mamarios en el post quirúrgico que ayudará a mejorar la funcionalidad global y calidad de vida de la paciente.	Nro. de mujeres postquirúrgicas que tuvieron abordaje temprano o tardío, y que fueron sometidas a fisioterapia o kinesiterapia.	Razón Cociente

Capítulo 6.

Marco Metodológico

a. Tipo de estudio:

El presente estudio es transversal prospectivo porque los datos de cada sujeto representan un momento en el tiempo, además es una investigación cualitativa observacional medianamente participativa, no experimental, puesto que posee carácter participativo moderado y el factor de estudio no es controlado por el investigador, también porque demanda un análisis situacional, conocimientos y experiencias previas para evaluar una relación causal entre un factor de riesgo y un efecto (enfermedad) y define un marco conceptual de referencia, para proponer hipótesis.

Esta investigación posee un nivel explicativo porque no solo persigue describir o acercarse a un problema, sino que intenta encontrar las causas del mismo e intenta dar cuenta de un aspecto de la realidad, explicando su significatividad dentro de una teoría de referencia que da cuenta de hechos o fenómenos que se producen en determinadas condiciones.

También tiene un nivel descriptivo, puesto que describe de modo sistemático los datos y las características de una población, situación o área de estudio exponiendo y resumiendo la información de manera cuidadosa y luego analizando minuciosamente los resultados, a fin de extraer generalizaciones significativas que contribuyan al conocimiento.

Finalmente un nivel exploratorio ya que examinará un tema o problema de investigación poco estudiado y que no ha sido abordado antes. De igual forma, porque únicamente existe guías no investigadas e ideas vagamente relacionadas con el programa de estudio.

Según el enfoque a tomar en la investigación planteada, su intencionalidad directa es reflejar la eficacia, calidad, eficiencia de la aplicación de la terapia física en el post quirúrgico de mujeres que se sometieron a una mamoplastia de aumento.

b. Universo y muestra:

El universo a estudiar es un grupo de mujeres de un consultorio de cirugía plástica reconstructiva del Hospital de SOLCA de la ciudad de Quito, con edades comprendidas de 35 hasta 50 años.

El tipo de muestra es probabilística puesto que se basa en el principio de equiprobabilidad. Es decir, aquellos en los que todos los individuos tienen la misma probabilidad de ser elegidos para formar parte de una muestra y, consiguientemente, todas las posibles muestras de tamaño, tienen la misma probabilidad de ser seleccionadas.

Se llegó a analizar aproximadamente a 30 pacientes, mujeres que se sometieron a mamoplastia reconstructiva presentándose de mayor incidencia las de mamoplastia con tejido autólogo.

c. Criterios de inclusión:

Los sujetos que serán sometidos a este estudio, dependerá del porcentaje de mujeres que se realicen reconstrucción mamaria post mastectomía, que está comprendido aproximadamente en diez intervenciones por mes.

d. Fuentes, Técnicas e Instrumentos:

En el presente estudio se procederá con fuentes primarias (entrevista directa al paciente y especialistas). Además que se recurrió a documentos e investigaciones pertinentes. Como investigaciones secundarias se utilizó textos académicos, artículos y enciclopedias que aporten material importante para la investigación.

Las técnicas que se aplicaron en este estudio fueron grupos focales y observación directa participativa moderada. Finalmente los instrumentos que se utilizaron son libreta y guía de observación.

Capítulo 7.

Análisis y presentación de resultados

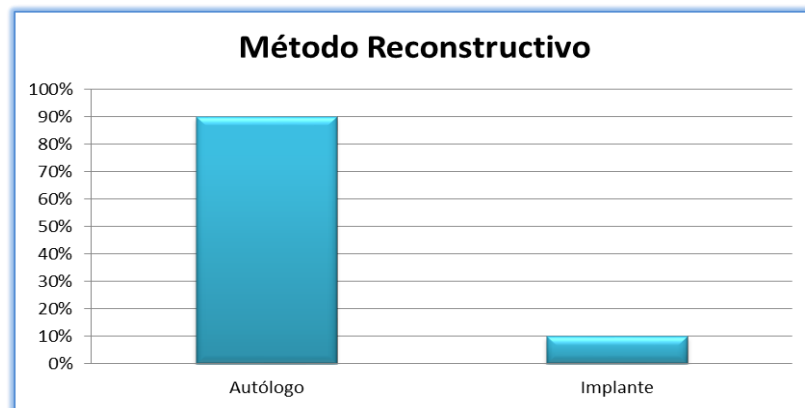


Fig. 17. Porcentaje de tipos de implantes en mamoplastia reconstructiva
Fuente: Yadira Aguinaga

De un total de 200 pacientes analizados, podemos concluir que aproximadamente el 90%, es decir 27 mujeres se sometieron a mamoplastia reconstructiva, usando tejido autólogo como método reconstructivo. A penas un 10 %, es decir 3 pacientes eligieron método reconstructivo con implante.

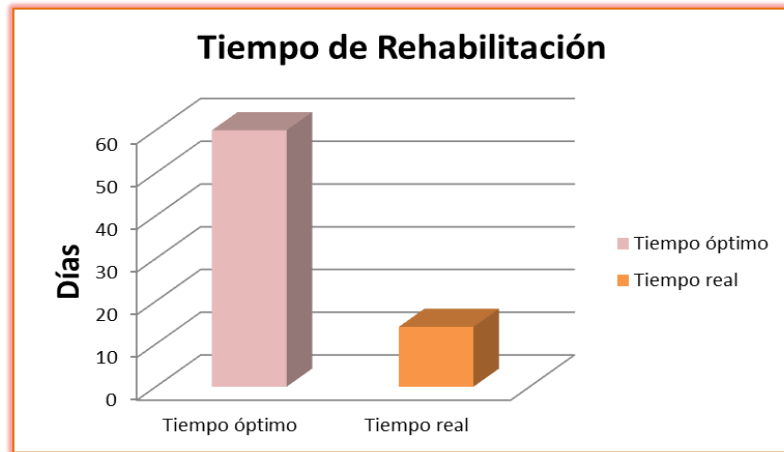


Fig. 18. Tiempo real y óptimo de Rehabilitación
Fuente: Yadira Aguinaga

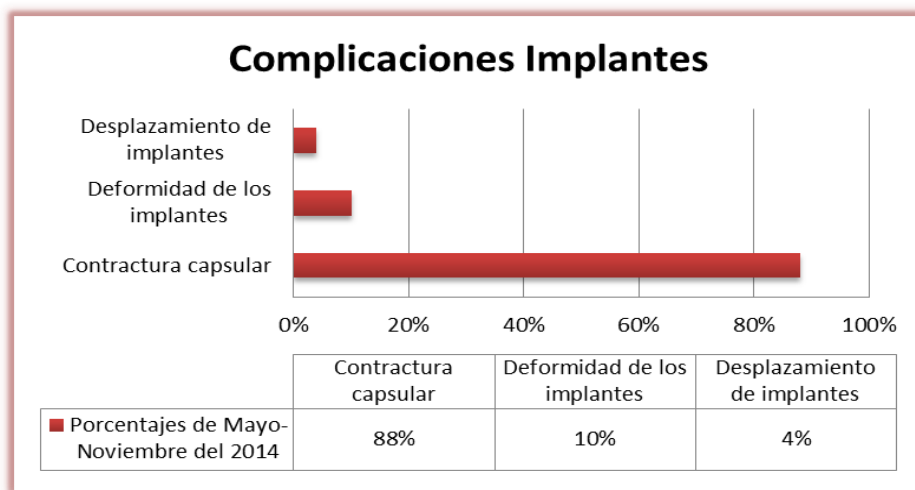


Fig. 19. Complicaciones más frecuentes del postquirúrgico de la mamoplastia reconstructiva con implantes.
Fuente: Yadira Aguinaga

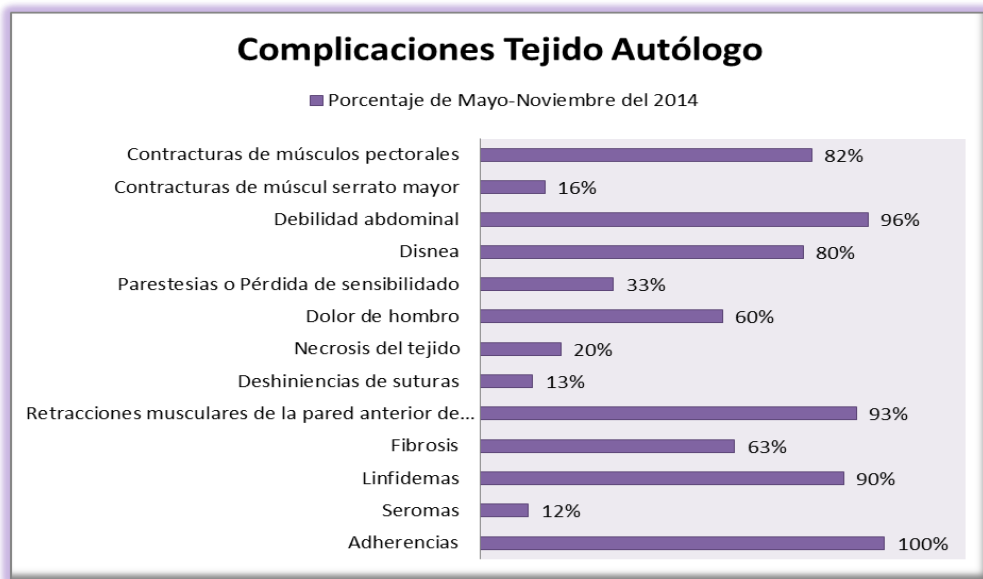


Fig. 20. Complicaciones más frecuentes del postquirúrgico de la mamoplastia reconstructiva con implantes.

Fuente: Yadira Aguinaga

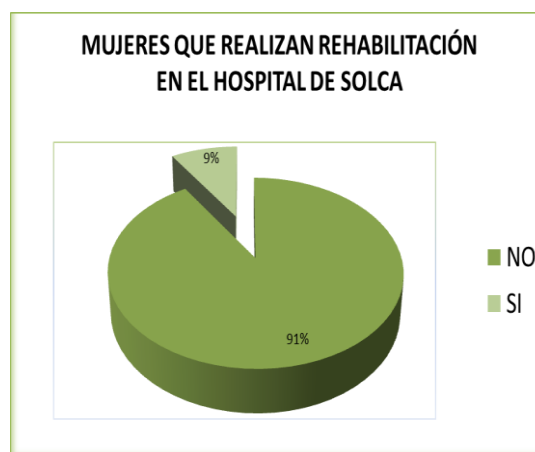

Fig. 21. Porcentaje de mujeres que se realiza rehabilitación en Solca en el post quirúrgico de la mamoplastia reconstructiva vs las que no se realizan.

Fuente: Yadira Aguinaga

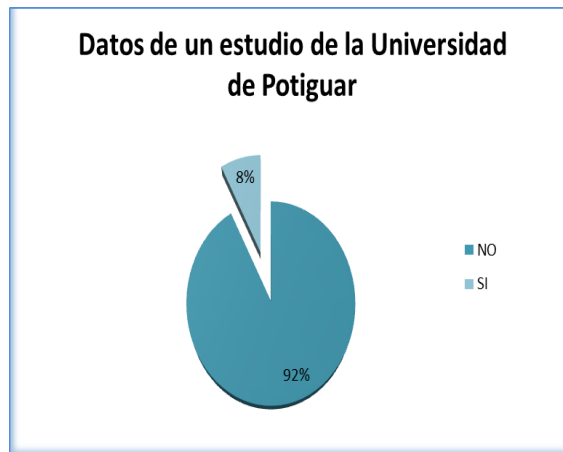


Fig. 22. Porcentaje de mujeres que se realiza rehabilitación post quirúrgica de la mamoplastia reconstructiva según datos de la Universidad de Potiguar de Río Grande-Brasil.

Fuente: Yadira Aguinaga

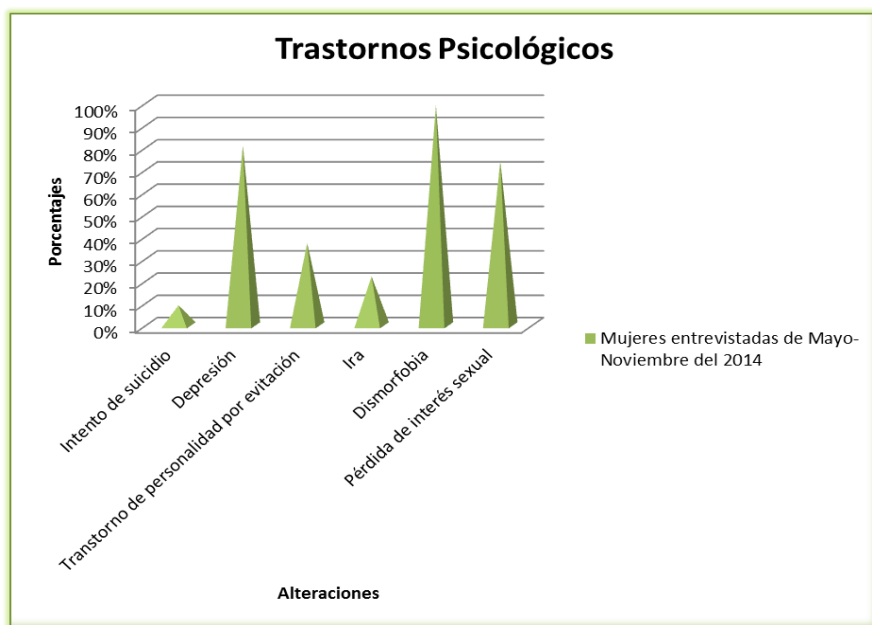


Fig. 23. Trastornos psicológicos ocasionados por el cáncer de mama

Fuente: Yadira Aguinaga

Conclusiones

1. De un total de 200 pacientes analizadas el 90%, es decir 180 mujeres se sometieron a mamoplastia reconstructiva, usando tejido autólogo como método reconstructivo. A penas un 10 %, es decir 20 pacientes eligieron método reconstructivo con implante.
2. Tan solo el 33% de las mujeres analizadas realizaron terapia física sin obtener mejoras, mientras que el 67% no hicieron terapia física porque no fueron remitidas o porque la mayoría de las mujeres dijeron no haber visto resultados.
3. Según el estudio realizado las complicaciones más frecuentes del Post-Quirúrgico son: adherencias 100%, seromas 12%, linfedemas 90%, fibrosis 63%, retracciones musculares de la pared anterior de la axila 93%, deshincias de suturas 13%, necrosis del tejido 20%, dolor de hombro 60%, parestesias o pérdida de la sensibilidad 33%, disnea 80%, debilidad abdominal 96%, contractura de músculo serrato mayor 16%, contractura de músculo pectorales 82% y contractura de músculo subclavio 70%.
4. Tanto el cirujano como la institución que traten a este tipo de pacientes deben aceptar que el objetivo primordial de dicho tratamiento es no solo controlar el cáncer, sino también superar las limitaciones físicas y psicológicas que impidan o dificulten la adaptación plena de una paciente a su medio social y familiar en el post quirúrgico de la reconstrucción tras una mastectomía.
5. Desde la mirada de la rehabilitación, el terapeuta no solamente colabora con el trabajo hecho por el cirujano, sino que le devuelve a la paciente mediante el contacto diario y la rehabilitación de esa parte mutilada, la confianza para continuar.

Recomendaciones

1. Es recomendable que aparte de los medios físicos se incluyan inducciones miofaciales para eliminar las “restricciones fasciales” o, lo que es lo mismo, la alteración de la movilidad del tejido miofascial para evitar que se forme el entrecruzamiento o ruptura de las fibras de colágeno, el endurecimiento de tejido y devolviéndole la dinámica natural al miembro afectado.
2. Realizar estiramientos de pectoral mayor, pectoral menor, serratos y dorsal ancho para aumentar la capacidad innata de elongación muscular a fin de vencer y adaptar el reflejo de contracción o reflejo de estiramiento, para de esta forma recuperar la flexibilidad, extensibilidad y elasticidad de los tejidos blandos y preparar al miembro afectado para el movimiento.
3. Es necesario incluir ejercicios respiratorios como parte del tratamiento puesto que estos nos ayudarán a:
 - Reducir el riesgo de enfermedades respiratorias y del corazón.
 - Disminuir la resistencia de la vía aérea, reducir el trabajo respiratorio y mejorar la calidad de vida.
 - Mantener en buen estado las distintas articulaciones de la caja torácica y la aparición de deformidades.
 - El mantenimiento de la musculatura que participa en el proceso de la ventilación disminuyendo el dolor intercostal y abdominal.

Bibliografía

- ANDRADES P., SEPÚLVEDA S. (2005). **CIRUGÍA PLÁSTICA ESSENCIAL**. (p. 225). Primera edición. Universidad de Chile.
- ARRAZTOA J., ODDÓ D. **Cáncer de mama**. (p. 625) Santiago de Chile: Ed mediterráneo.
- BLAND K., COPELAND. (2000) **La mama**. Buenos aires- Argentina: Ed Panamericana.
- CALDERÓN, W. (2003). **Cirugía Plástica**. Sociedad de cirujanos de Chile.
- ESCUADERO., OROZ., PELAY. **Reconstrucción de la mama tras mastectomía**.
- HARRIS J., MORROW M., LIPPMAN M. (2010). **Enfermedades de la Mama**. (p. 1171). Tercera edición. Madrid- España: Ed. Marbán.
- KENDALL'S. (2008). **Músculos: Pruebas funcionales, Postura y Dolor**. 5ta edición. (pp. 235-298). Santiago de Chile: Editorial Mediterráneo.
- LALCEC. (2008). **Guía para el diagnóstico y el tratamiento del cáncer de mama**. (pp 60-76)
- LEÓN A., VINÉS E., NAVARRO M., ODDÓ D. (2004) **Semiología y exploración de la mama en Ginecología**. 3ra edición. (pp. 803-817)., Santiago de Chile: Editorial Mediterráneo.
- MATORRAS P., HERRERO F., SAEZ H., **Reconstrucción de la mama tras radioterapia: Cirugía plástica Iberoamericana**. (pp. 103-111).
- MOORE, DALLEY, AGUR. (2007). **Anatomía con Orientación Clínica: La mama**. 6ta edición. (pp. 98-106). España: Editorial Médica Panamericana.
- NEBRIL. (2013). **Cirugía oncológica de la mama: Técnicas oncoplásticas y reconstructivas**. 3 era edición. (pp. 384). Editorial: Elsevier española.

OBAID E., (2008) **Patología benigna y maligna de la mama, Dermocosmiatria.** (pp. 207-221)

ODDÓ D., (2004) **Carcinoma mamario, sus precursores y lesiones relacionadas.** (pp. 203-222) Santiago de Chile: Editorial Mediterráneo.

ORTEGA, G. (2012). **Implantes y complicaciones de la mamoplastia de aumento.** (pp. 45-55) Revista Bitacora.

Pilat A., Chaitow L. (2003). **Terapias Miofasciales.** Editorial: Mc Graw Hill. España.

PLAJA J., (2003). **Analgesia por medios físicos.** 3era edición. (pp. 70-145). Editorial: Mc. Graw Hill.

ROSAI J., ACKERMAN. (2013). **Patología Quirúrgica.** (pp. 1660- 1688). Décima edición. Venezuela: Editorial Amolca.

SCOTT G., **Maximizing outcomes in breast reduction surgery.** (pp. 1600-1633)

VILLEGAS J. (2012). **Fundamentos de cirugía plástica.** Primera edición. (pp.465-511). Medellín- Colombia: Corporación para Investigaciones Biológicas.

WEINZWEIG J. (2001). **Secretos de la Cirugía Plástica.** Primera Edición (traducción). (p. 1622). México: McGraw-Hill Companies.

WITTLINGER, H. (2012). **Drenaje linfático manual según el método Dr. Vodder.** (p. 164). Barcelona: Editorial Panamericana.

Documentos Electrónicos

PFIZER, S.L.U. (2014). **Cuidados después de la cirugía de la mama y la axila.** [en línea]<http://www.pfizer.es/salud/prevencion_habitos_saludables/consejos_salud/cuidados_despues_cirugia_mama_axila.html> [Consultado: mayo 2014]

NIGARI. (2009). **Salud ocupacional: Cáncer de seno**. [en línea]<<http://nigari-hablemosdesaludocupacional.blogspot.com/2009/09/las-mamas-o-senos-cancer-de-mama.html>> [Consultado: mayo 2014]

Artículos de periódicos

López, A. (2014, Septiembre 22). **El autoexamen mamario**. El comercio, p.

Revistas

Cueva, P., & Yépez, J. (2005). **Epidemiología del cáncer en Quito**. Núcleo de Quito. 133-139.